Т. И. Самедов, С. Ю. Виноградов

ОСНОВНЫЕ СПОСОБЫ ОБЕЗБОЛИВАНИЯ НА АМБУЛАТОРНОМ СТОМАТОЛОГИЧЕСКОМ ПРИЕМЕ

Санкт-Петербург
СпецЛит

УДК 616.31
С17

Авторы:

Самедов Тимур Исламович — кандидат медицинских наук, ассистент кафедры хирургической стоматологии и челюстно-лицевой хирургии Первого Санкт-Петербургского медицинского университета им. акад. И. П. Павлова;

Виноградов Сергей Юрьевич — кандидат медицинских наук, ассистент кафедры хирургической стоматологии и челюстно-лицевой хирургии Первого Санкт-Петербургского медицинского университета им. акад. И. П. Павлова

Рецензент:

Соловьев Михаил Михайлович — заслуженный деятель науки РФ, доктор медицинских наук, профессор кафедры хирургической стоматологии и челюстно-лицевой хирургии Первого Санкт-Петербургского медицинского университета им. акад. И. П. Павлова

Самедов Т. И., Виноградов С. Ю.

С17 Основные способы обезболивания на амбулаторном стоматологическом приеме. — 2-е изд., испр. и доп. / Т. И. Самедов, С. Ю. Виноградов. — Санкт-Петербург : СпецЛит, 2016. — 156 с. : ил.

INBN 978-5-299-00739-8

В книге представлены основные способы местного обезболивания, применяемые на амбулаторном стоматологическом приеме. Сформулирован алгоритм действий при проведении местного обезболивания. Описаны основные способы местного обезболивания и их модификации, а также альтернативные способы обезболивания — интралигаментарная и безыгольная анестезии, интрасептальная и др. Рассмотрены методики местного обезболивания при различных клинических ситуациях: удалении, лечении зубов, проведении внутриротовых разрезов, при ограниченном открывании рта, проведении амбулаторных операций и т. д.

Отдельные главы посвящены причинам возникновения местных и общих осложнений при проведении обезболивания, их лечению, особенностям обезболивания при сопутствующих заболеваниях, у беременных и пожилых. Теоретический материал и описания методик обезболивания сопровождаются рисунками, схемами, таблицами и фотографиями.

Книга рассчитана на студентов стоматологических факультетов и врачей-стоматологов всех специальностей амбулаторной практики.

УДК 616.31

ISBN 978-5-299-00739-8

© ООО «Издательство „СпецЛит“», 2016

ОГЛАВЛЕНИЕ

Условные сокращения 6

Предисловие 7

Введение 9

Иннервация зубочелюстной системы 9
Основные костные анатомические ориентиры на верхней и нижней челюстях 15
Классификация способов местного обезболивания 16
Краткий обзор истории местного обезболивания (анестетиков, инструментов, способов) 18
Общее обезболивание (наркоз) на амбулаторном стоматологическом приеме 19

Глава 1. Алгоритм проведения местного обезболивания . . . 21

Выбор местного анестетика 21
Механизм действия местных анестетиков 22
Токсичность анестетика 28
Определение целевого пункта 29
Выбор способа обезболивания 30
Определение количества анестетика 31
Определение длины иглы, ее состояния и фиксации на шприце 32
Определение точки укола 34
Собственно инъекция 37
Оценка эффективности обезболивания 41

Глава 2. Основные способы проведения местного обезболивания 2-й и 3-й ветвей тройничного нерва на челюстях . . . 44

Инфильтрационная анестезия 46
Инфильтрационная анестезия на верхней челюсти . . . 47
Инфильтрационная анестезия на нижней челюсти . . . 54
Палетинальная анестезия . . . . . .
Проводниковая анестезия на нижней челюсти 58
Мандибулярная анестезия 60
Торусальная анестезия 66

Глава 3. Альтернативные способы обезболивания на стоматологическом приеме 69

Интрасептальная анестезия 69
Интралигаментарная анестезия 70
Безыгольный способ обезболивания 73

Глава 4. Другие способы обезболивания 2-й и 3-й ветвей тройничного нерва 79

Инфраорбитальная анестезия 79

Ментальная (подбородочная) анестезия 84
Резцовая анестезия 87
Анестезия по Гоу-Гейтсу 89
Туберальная анестезия 90

Глава 5. Способы обезболивания 3-й ветви тройничного нерва при ограниченном открывании рта 92

Анестезия по Берше 92
Анестезия по Берше — Дубову 94
Модифицированный способ анестезии по Берше 94
Анестезия по Кадочникову 96
Анестезия по Лагварди 96
Анестезия по Вазирани — Акинози 97

Глава 6. Частные случаи обезболивания в амбулаторной стоматологической практике 100

Обезболивание при одномоментном удалении рядом стоящих зубов 100
Обезболивание при лечении зубов на верхней челюсти . . 101
Обезболивание при лечении зубов на нижней челюсти . . 104
Обезболивание при проведении внутриротовых разрезов 107
Обезболивание при иссечении слизистого «капюшона» при перикороните 109
Обезболивание при вскрытии пародонтальных абсцессов в области твердого нёба 110
Обезболивание при вскрытии абсцесса твердого нёба . . . 111
Обезболивание при проведении амбулаторных операций 111
Резекция верхушки корня и удаление радикулярной кисты . 111
Операция в области уздечки верхней губы 115
Операция вестибулопластики на нижней челюсти . . . 116

Глава 7. Осложнения при проведении местного обезболивания 117

Осложнения, возникающие во время проведения местной анестезии (ранние) 118
Осложнения, связанные с действием анестетика (ранние) 118
Осложнения, связанные с техникой проведения обезболивания 124
Осложнения, возникающие после проведения местной анестезии (отсроченные) 136

Глава 8. Особенности проведения местного обезболивания у больных с сопутствующей соматической патологией, беременных женщин и пожилых людей 138

Гипервентиляционный синдром 138
Заболевания сердечно-сосудистой системы 140
Сердечная недостаточность 141
Стенокардия 141

Инфаркт миокарда 142
Аритмия 142
Артериальная гипертония 143
Нарушение мозгового кровообращения 143
Заболевание центральной нервной системы 144
Эпилепсия 144
Заболевание дыхательной системы 145
Бронхиальная астма 145
Заболевания эндокринной системы 145
Тиреотоксикоз 145
Сахарный диабет 146
Заболевание гепатобилиарной системы 146
Заболевание почек 147
Особенности проведения местного обезболивания у беременных и кормящих женщин 148
Особенности проведения местного обезболивания у пожилых людей 150

Заключение 152

Литература 153

ВВЕДЕНИЕ

ИННЕРВАЦИЯ ЗУБОЧЕЛЮСТНОЙ СИСТЕМЫ

Многообразие клинических проявлений боли в области лица необходимо рассматривать с учетом патологического процесса, который является причиной возникновения боли, а также строения болевого анализатора и путей проведения нервного **импульса.**

Боль — ответ организма на раздражитель в зубочелюстной области, возникающий в результате функции специфического органа — болевого анализатора (рис. 1).

Все многообразие клинических проявлений боли в челюстно-лицевой области и способы контроля над болью необходимо рассматривать с учетом строения системы тройничного нерва.

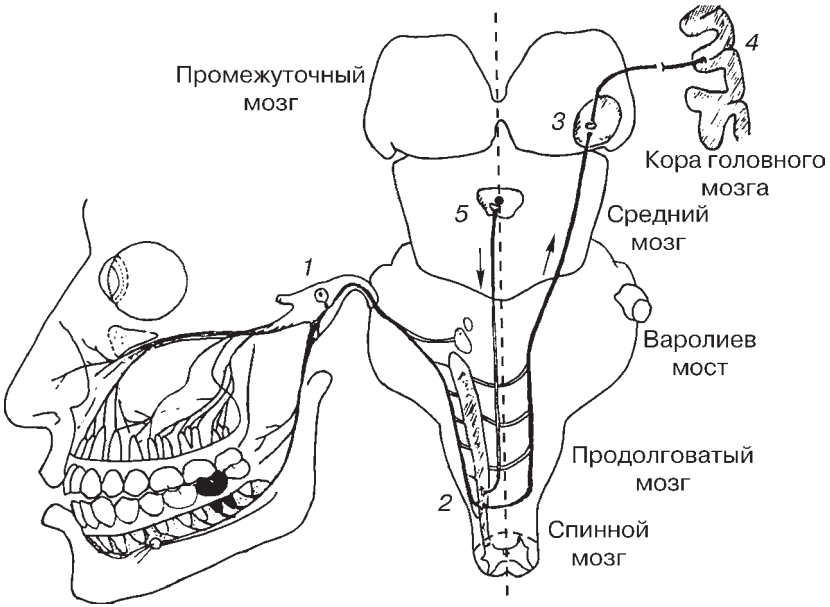

Рис. 1. Проводящие пути болевой чувствительности от нижнего моляра:

восходящая проекция: *1* — гассеров узел; *2* — спинальное ядро тройничного нерва; *3* — латеральное ядро таламуса; *4* — заднецентральная извилина; *нисходящая проекция*: *5* — периаквидуктальное серое вещество

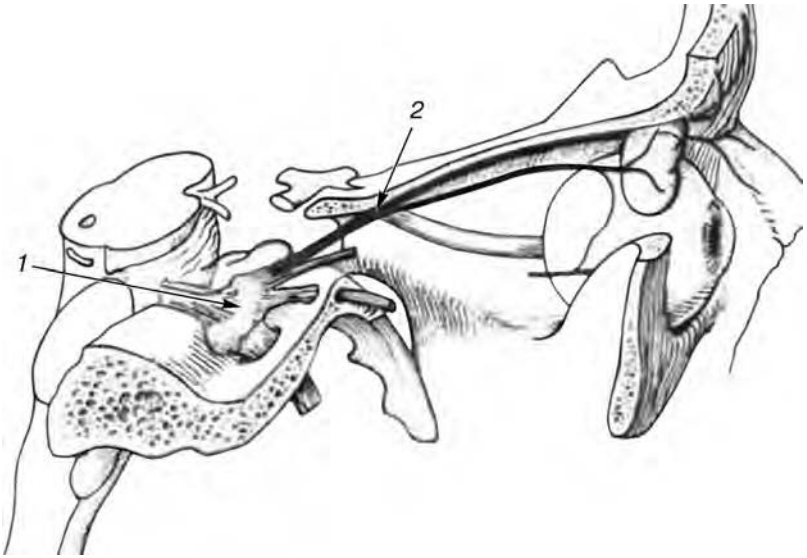

Рис. 2. Глазной нерв:

1 — тройничный узел (*ganglion trigeminale*); *2* — глазничный нерв (*n. ophtalmicus*)

Тройничный нерв (V пара черепно-мозговых нервов) — это довольно крупный черепной нерв, включающий в себя три ветви и состоящий из двигательных и чувствительных волокон.

1-я ветвь — глазничный нерв (*n. ophtalmicus*), эта часть чувствительного корешка, отходя от Гассерова узла, прободает наружную стенку пещеристого синуса и покидает полость черепа через верхнюю глазничную щель (рис. 2).

Стоматологов, как правило, интересуют две ветви тройничного нерва: 2-я (*n. maxillaris*) и 3-я (*n. mandibularis*), которые и обеспечивают чувствительную иннервацию зубов, челюстно-лицевого аппарата и прилегающих мягких тканей.

2-я ветвь — верхнечелюстной нерв (*n. maxillaris*) — покидает полость черепа через круглое отверстие и вступает в крылонёбную ямку, где делится на конечные ветви, одна из которых в дальнейшем формирует верхнее зубное сплетение (рис. 3).

3-я ветвь — наиболее мощная ветвь нерва, выходит из полости черепа через овальное отверстие (*f. ovale*) в основании черепа вместе с двигательным корешком нерва. Два корешка соединяются вместе, формируя один нервный ствол (*n. mandibularis*), который, входя в подвисочную ямку, делится на конечные ветви (рис. 4).

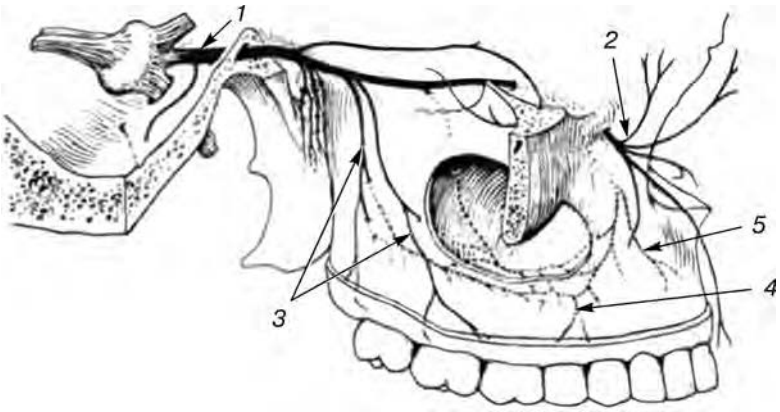

Рис. 3. Верхнечелюстной нерв:

1 — 2-я ветвь тройничного нерва (*n. maxillaris*); *2* — подглазничный нерв (*n. infraorbitalis*); *3* — задние верхние альвеолярные нервы (*posterior superior alveolar n.*); *4* — средние верхние альвеолярные нервы (*meddie superior alveolar n.*); 5 — передние верхние альвеолярные нервы (*anterior superior alveolar n.*)

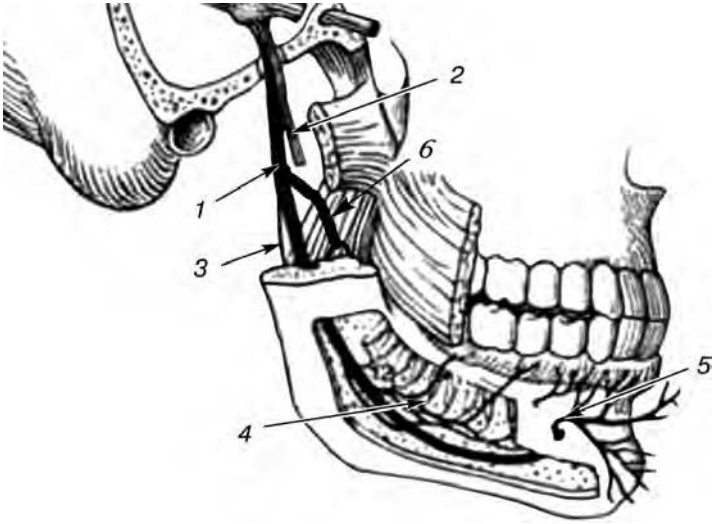

Рис. 4. Нижний альвеолярный нерв:

1 — нижнечелюстной нерв (*n. mandibularis*); *2* — щечный нерв (*n. buccalis*); *3* — челюстно-подъязычный нерв (*n. mylohyoideus*); *4* — нижнее зубное сплетение (*plexus dentalis inferior*); *5* — подбородочный нерв (*n. mentalis*); 6 — язычный нерв (*n. lingvalis*)

Челюстно-лицевая область получает иннервацию от двигательных, чувствительных и вегетативных нервов, именно это и обеспечивает все многообразие чувствительной иннервации зубов, челюстно-лицевого аппарата и прилегающих мягких тканей.

Не вдаваясь в тонкости иннервации, напомним, что верхнее и нижнее зубные сплетения образуются альвеолярными ветвями верхнечелюстного и нижнечелюстного нервов соответственно.

Вторая ветвь тройничного нерва (см. рис. 3) имеет 3 группы верхних альвеолярных ветвей: задние, средние, передние.

Задние верхние альвеолярные нервы (*posterior superior alveolar n.*) формируются из 2—5 пучков. Они направляются к бугру верхней челюсти, где через альвеолярные отверстия проникают в костные каналы верхней челюсти, иннервируя моляры верхней челюсти и ткани, которые ее окружают.

Средние верхние альвеолярные нервы (*meddie superior alveolar n.*) могут ответвляться или от крыловидно-нёбного отдела верхнечелюстного нерва, или, что реже, из пучков подглазничного нерва в подглазничной борозде. Средние верхние альвеолярные нервы состоят из 2—3 ветвей, которые проходят в костных каналах боковой поверхности верхней челюсти и иннервируют премоляры.

Передние верхние альвеолярные нервы (*anterior superior alveolar n.*) через передние альвеолярные отверстия подглазничного канала следуют в костные каналы передней стенки верхней челюсти. Они иннервируют клыки и резцы верхней челюсти. Верхние задние, средние, передние альвеолярные нервы образуют верхнечелюстное зубное сплетение.

При обезболивании передних верхних зубов (резцов) необходимо помнить о возможной иннервации их носонёбным нервом (*n. nasopalatinus*), который проходит под слизистой оболочкой перегородки, затем — через резцовый канал к слизистой оболочке переднего отдела твердого нёба и нёбной поверхности десны на уровне верхних резцов.

Третья ветвь тройничного нерва (см. рис. 4) — нижнечелюстной нерв (*n. mandibularis*), выйдя из овального отверстия, не достигая входа в нижнечелюстное отверстие, формирует щечные и язычные нервы, которые иннервируют слизистую оболочку полости рта, языка и щеки. Также от нее отходят двигательные веточки, иннервирующие мышцы задней группы (собственно жевательную, крыловидные латеральную и медиальную, височную). От третьей ветви тройничного нерва по выходу его из овального отверстия также отходят нервные веточки, иннервирующие височно-нижнечелюстной сустав, кожу височной области (ушно-височный нерв — *n. auriculo-*

temporalis), кожу наружного слухового прохода (нерв наружного слухового прохода — *n. meatus acustici externi*), барабанную перепонку (ветви барабанной перепонки — *rami membranae tympani*) (рис. 5).

Именно наличием связи нижнеальвеолярного нерва с перечисленными ранее нервами и объясняется появление иррадиирующих болей в ухо и висок при клиническом течении альвеолита и других воспалительных процессах на нижней челюсти.

После входа в нижнечелюстное отверстие тройничный нерв обозначается как нижний альвеолярный нерв и, проходя в нижнечелюстном канале, отдает ветви, иннервирующие зубы, пародонт, образуя нижнечелюстное зубное сплетение, а подходя к подборо-

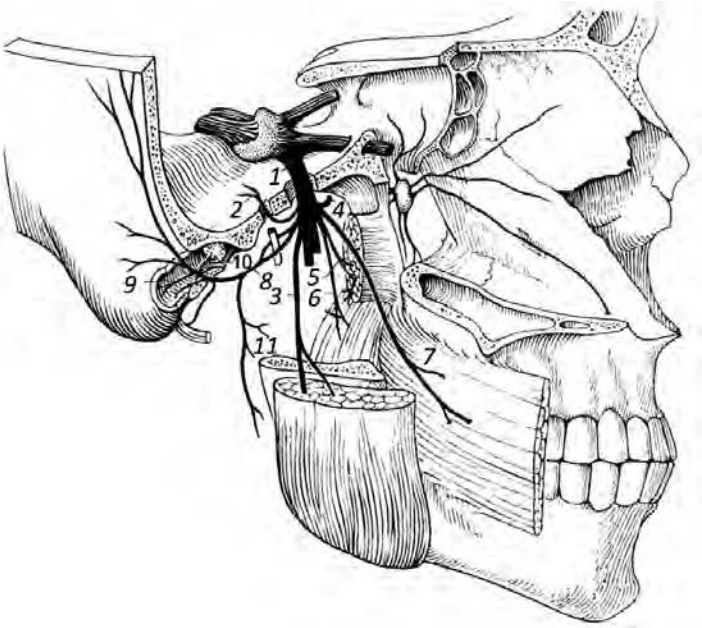

Рис. 5. Иннервация мышц, поднимающих нижнюю челюсть, и слухового комплекса:

1 — нижнечелюстной нерв (*n. mandibularis*); *2* — менингеальный нерв — остистый нерв (*ramus meningeus — n. spinosus*); *3* — жевательный нерв (*n. massetericus*); *4* — глубокие височные нервы (*nn. temporalis profundi*); *5* – латеральный крыловидный нерв (*n. pterygoideus lateralis*); *6* — медиальный крыловидный нерв (*n. pterygoideus medialis*); *7* — щечный нерв (*n. buccalis*); *8* — ушно-височный нерв (*n. auriculotemporalis*); 9 — нерв наружного слухового прохода (*n. meatus acustici externi*); *10* — ветви барабанной перепонки (*rami membrane tympani*); *11* – околоушные ветви (*rami parotidei*)

дочному отверстию, отдает веточку — подбородочный нерв. Далее, распространяясь в подбородочном отделе нижней челюсти внутри кости, он иннервирует передний отдел нижней челюсти и, что **очень важно отметить, не только пародонт зубов своей стороны, но и противоположной в пределах резцов.**

Особенность строения тройничного нерва, а именно его выраженная разветвленность, предопределяет множественные связи как между ветвями тройничного нерва, так и между ветвями лицевого нерва. Связь нижнечелюстного нерва с лицевым нервом осуществляется через нервные ветви (*rami communicantes cum n. facialis*), которые отходят от ушно-височного нерва (*n. auriculotemporalis*), отходящего от нижнечелюстного нерва после выхода его из овального отверстия (*f. ovale*). Особенно эта связь проявляется, если лицевой нерв имеет короткий ствол и большое количество периферических ветвей. Наличие такого строения свидетельствует о существовании связей между ядрами тройничного и лицевого нервов и позволяет рассматривать их как единый комплекс, в котором возможно перераспределение нервных волокон при их следовании к конечным областям. Тройничный и лицевой нервы развиваются из смежных сегментов и имеют генетическую общность. Такая особенность иннервации может в некоторых случаях объяснить неэффективность проводниковых анестезий.

При рассмотрении верхнего и нижнего зубных сплетений следует обратить внимание на их вегетативный отдел, патология которого может быть причиной различных вегетативных расстройств. Крылонёбный узел играет ведущую роль в осуществлении парасимпатической иннервации лица и верхней челюсти. Парасимпатический отдел нижнего зубного сплетения представлен постганглионарными волокнами, идущими главным образом из ушного и, в меньшей степени, из крылонёбного и подчелюстного узлов. Поражение парасимпатических образований зубных сплетений характеризуется многообразием клинической симптоматики. В том числе наличием локальной интенсивной боли, имеющей склонность к иррадиации.

В заключение можно выделить следующие положения:

1. С точки зрения обезболивания при операциях на зубах и челюстях нас интересуют 2-я и 3-я ветви тройничного нерва.

2. Наличие большого количества анастомозов может явиться причиной отрицательного результата.

3. Особенности иннервации объясняют необходимость использования в некоторых случаях дополнительных способов обезболивания.

ОСНОВНЫЕ КОСТНЫЕ АНАТОМИЧЕСКИЕ ОРИЕНТИРЫ НА ВЕРХНЕЙ И НИЖНЕЙ ЧЕЛЮСТЯХ

Для определения точки укола при местном обезболивании надо обозначить анатомические ориентиры. Поэтому мы считаем необходимым повторить анатомию костей лицевого скелета (рис. 6—8).

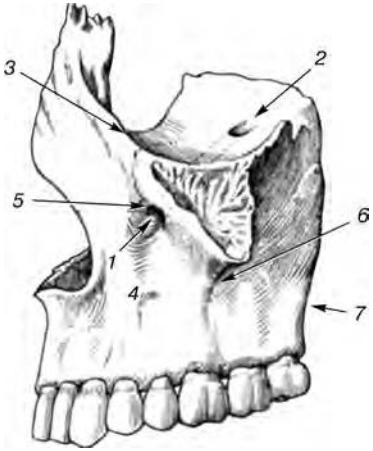

Рис. 6. Верхняя челюсть (*maxilla*):

1 — подглазничный канал (*canalis infraorbitalis*); *2* — подглазничная борозда (*sulcus infraorbitalis*); *3* — подглазничный край (*margo infraorbitalis*); *4* — передняя поверхность (*facies anterior*); *5* — подглазничное отверстие (*foramen infraorbitale*); *6* — скуловерхнечелюстной шов (*sutura zygomaticomaxillaris*); *7* — бугор верхней челюсти (*tuber maxillaris*)

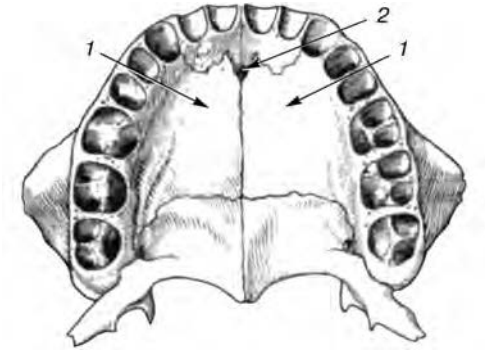

Рис. 7. Твердое нёбо (вид снизу):

1 — нёбный отросток верхней челюсти (*processus palatinus*); *2* — резцовое отверстие (*foramen incisivum*)

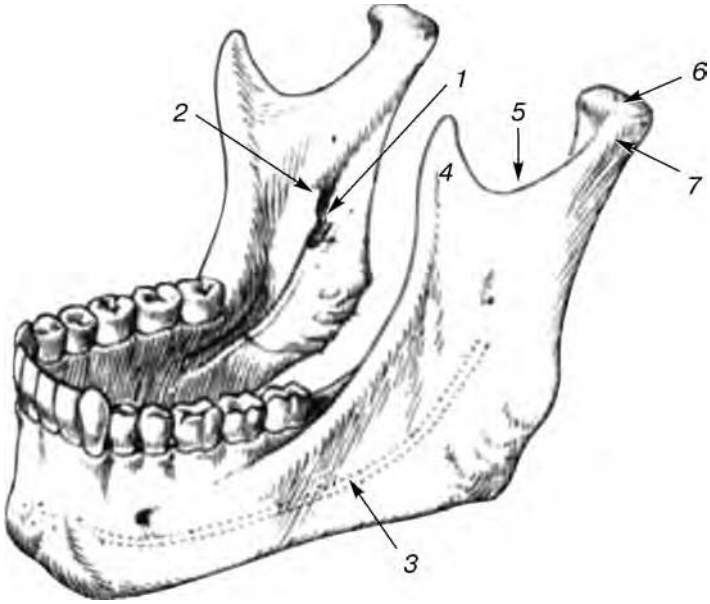

Рис. 8. Нижняя челюсть (*corpus mandibulae*):

1 — отверстие нижней челюсти (*f. mandibulae*); *2* — язычок нижней челюсти (*lingula mandibulae*); *3* — канал нижней челюсти (*canalis mandibulae*); *4* — венечный отросток (*processus coronoideus*); *5* — вырезка нижней челюсти (*incisura mandibulae*); *6* — мыщелковый отросток (*processus condylaris*); *7* — шейка нижней челюсти (*collum mandibulae*)

КЛАССИФИКАЦИЯ СПОСОБОВ МЕСТНОГО ОБЕЗБОЛИВАНИЯ

Существует большое количество способов обезболивания. Для удобства ориентирования предлагается следующая систематизация (табл. 1).

Таблица 1

Классификация способов местного обезболивания

Инъекционное обезболивание		Неинъекционное обезболивание	
Вид (метод) анестезии	Способ введения анестетика	Вид (способ) анестезии	Метод достижения
Инфильтрационная	Внутрислизистая Наднадкостничная Поднадкостничная Спонгиозная (внутрикостная, интрасептальная, интралигаментарная) Папиллярная Внутрипульпарная	Аппликационная: Физические способы	 Криоанестезия (хлорэтил) Электрофорез с местным анестетиком Электрообезболивание Аудиоаналгезия Рефлексоаналгезия
Проводниковая	Эндоневральная (внутриротовая и внеротовая) Периневральная (внутриротовая и внеротовая)	Безыгольная струйная	Аппарат БИ-8, INJEX и другие аналогичные системы
Метод ползучего инфильтрата по Вишневскому			

КРАТКИЙ ОБЗОР ИСТОРИИ МЕСТНОГО ОБЕЗБОЛИВАНИЯ (АНЕСТЕТИКОВ, ИНСТРУМЕНТОВ, СПОСОБОВ)

Хронология открытий местных анестетиков

1880 г. — открытие анестезирующих свойств кокаина (В. К. Анреп).

1901 г. — добавление адреналина к раствору местного анестетика (H. Braun).

1905 г. — синтез новокаина (прокаина) (A. Einhorn) (эфирная группа анестетиков).

1943 г. — синтез лидокаина и тримекаина (N. Lofgren) (амидные анестетики).

1953 г. — синтез прилокаина (C. Tegner).

1957 г. — синтез мепивакаина и бупивакаина (A. F. Ekerstam).

1969 г. — синтезирован артикаин (H. Ruschig, R. Rippel).

1971 г. — синтез этидокаина (B. Takman).

Хронология разработки инструментов для проведения местного обезболивания

1853 г. — разработка металлической полой иглы со скошенным кончиком (F. A. Wood).

1853 г. — разработка шприца для подкожных инъекций (C. C. Pravas).

1894 г. — разработка стеклянного шприца Pravaz — Luer.

1906 г. — создание металлического дентального шприца (G. Fischer).

1906 г. — разработка шприца Рекорд — Брюно (Россия).

1917 г. — разработка дентального шприца, включающего в себя цилиндрическую карпулу (H. S. Cook).

1940 г. — разработка безыгольного инъектора (М. Локхард).

1958 г. — создание безыгольных инъекторов (R. B. Lindberg).

1957 г. — разработка шприца с мультипликатором для инъекций в плотные ткани, кость, периодонт (A. Colombo).

1965 г. — создание шприца для интралигаментарной анестезии (Lafargue).

1968 г. — разработка безыгольного инъектора БИ-8 в России (Воронеж).

1973 г. – первое сообщение в отечественной печати Б. А. Азрельян [и др.] о применении безыгольного инъектора.

Хронология разработки методов обезболивания

1844 г. — анестезия закисью азота при удалении зубов (H. Well).

1846 г. — анестезия эфиром при удалении зубов (W. T. C. Morton).

1884 г. — аппликационная анестезия кокаином в офтальмологической практике (K. Koller).

1884 г. — проводниковая анестезия нижнелуночкового нерва (W. S. Holsted).

1884 г. — проводниковая анестезия нижнеглазничного нерва (C. A. Nash, R. J. Hall).

1885 г. — инфильтрационная анестезия зубов (A. Woltler, H. Landerer, A. Witzel).

1891 г. — спонгиозная анестезия (Otte).

1907 г. — интрасептальная анестезия (R. Noque).

1940 г. — торусальная анестезия (M. M. Вейсбрем).

1973 г. — анестезия по Гоу-Гейтсу (G. A. E. Gow-Gates).

ОБЩЕЕ ОБЕЗБОЛИВАНИЕ (НАРКОЗ) НА АМБУЛАТОРНОМ СТОМАТОЛОГИЧЕСКОМ ПРИЕМЕ

Выбор метода общего обезболивания для проведения стоматологических вмешательств является чрезвычайно важным этапом в лечении больных. Каждый метод обезболивания имеет как положительные, так и отрицательные стороны. Поэтому крайне важно учитывать конкретную клиническую ситуацию, которая и определяет индивидуальный выбор метода обезболивания для каждого больного, что подтверждается существующим в современной анестезиологии принципом: «Каждому больному — свое анестезиологическое пособие». Следует признать, что, как это ни странно, основная сложность заключается в ответе на вопрос: «Когда надо использовать общее обезболивание, а когда нет?». Существуют абсолютные и относительные показания.

Абсолютные показания:

1. Неадекватное поведение пациента:
   а) психические заболевания;
   б) неадекватные реакции больного на стоматологическое вмешательство.
2. Аллергические реакции на местные анестетики (медикаментозная полиаллергия).