И. Зимин, Л. Орехова, Р. Мусаева
ИЗ ИСТОРИИ ЗУБОВРАЧЕВАНИЯ
или Кто лечил зубы российским монархам

Игорь Викторович Зимин
Людмила Юрьевна Орехова
Р. Мусаева

Из истории зубоврачевания, или Кто лечил зубы российским монархам

Текст предоставлен правообладателем
http://www.litres.ru/pages/biblio_book/?art=5828276
Из истории зубоврачевания, или Кто лечил зубы российским монархам.: Центрполиграф; Москва; 2013
ISBN 978-5-227-04383-2

Аннотация

Перед вами продолжение серии о жизни правителей России. В книге затрагивается такая деликатная область, как состояние здоровья первых лиц государства. Перед лицом болезни все равны, и никто, ни царь, ни его слуга, не застрахован от беспощадной зубной боли…

Книга разделена на две части: первая – краткий экскурс в историю зубоврачевания. К сожалению, зубная боль сопровождает человека во все времена и практически не обходит никого, но долгое время лечение и протезирование могли позволить себе лишь сильные мира сего, о чем достаточно подробно и рассказывают авторы. Вторая часть книги посвящена непосредственно лечению российских монархов: Екатерина II, Александр I и Николай I, Александр II и Александр III, а также Николай II и его семья. Большое количество иллюстративного материала и живой язык авторов делают чтение этой книги весьма занимательным.

Содержание

Введение 4
Глава 1 20
Древний Египет и Месопотамия 24
Древняя Индия, Китай и Япония 35
Древняя Греция и Рим 43
Зубоврачевание в период Средневековья 52
Зубоврачевание в Европе в XVII–XVIII вв 69
Зубоврачевание в Южной, Центральной и Северной Америке 84
Конец ознакомительного фрагмента. 88

И. Зимин, Л. Орехова, Р. Мусаева Из истории зубоврачевания, или Кто лечил зубы российским монархам

Введение

Стоматологическая составляющая в истории человечества была всегда весьма значимой. Зубная боль, сводящая с ума, буквально не дающая жить, могла и может застигнуть человека в любом возрасте.

Говоря о возрасте, следует иметь в виду такой фактор, как продолжительность жизни в различные цивилизационные эпохи. Понятно, что время жизни палеолитических охотников и время жизни бюргеров второй половины XIX в. серьезно различались. Средняя продолжительность жизни в эпоху палеолита не превышала 30 лет. До 50 лет (и более) доживали в исключительных случаях[1]. У упомянутых охотников шансы «испортить себе жизнь» плохим уходом за полостью рта были минимальны. Зато шансы погибнуть от клыков пещерного медведя или саблезубого тигра – вполне реальны. Но и тогда, как свидетельствуют археологические находки, кариес, как говорится, «никто не отменял».

При всех опасностях жизни палеолитических охотников и тогда зубная боль была столь свирепа, что проблему как-то пытались решать. Открытия археологами останков людей времен палеолита свидетельствуют о необычайно ранних опытах зубоврачебного вмешательства. По крайней мере эксперты свидетельствуют, что некоторые углубления в зубах охотников времен палеолита могли образоваться только в результате механического вмешательства.

[1] *Сорокина Т.С.* История медицины. М., 2004. С. 17.

Кариозный зуб, обнаруженный в Пакистане, со следами сверления, проведенного 9000 лет назад

Реконструкция. Устройство для сверления зуба с кремневым бором. Основой механизма стало хорошо освоенное устройство для разжигания огня

Об этом свидетельствуют находки археологов в Пакистане (Roberto Macchiarelli). Им удалось обнаружить в этой стране в местечке Мегара 11 зубов (из 4000 обследованных), имевших следы стоматологического вмешательства, от скелетов четырех женщин, двух мужчин и трех людей, пол которых определить не удалось. Подчеркнем, что только 11 зубов имели признаки такого вмешательства из обследованных 4000, что составляет мизерную величину в 0,2 %.

Исследования зубов со следами стоматологического вмешательства показали: сверление было выполнено на живых людях, продолжавших жить и после упомянутой процедуры. Маловероятно, что отверстия эти просверлили в декоративных целях, так как все зубы со следами неолитической «бормашины» находились глубоко во рту. По мнению исследователей, эта работа была сделана, чтобы ослабить боль, так как четыре из найденных зубов показали признаки разрушения, а челюсть одного человека – следы обширной инфекции. Один из древних пациентов имел три просверленных зуба, а другой – один зуб, который сверлили дважды. Отверстия имеют диаметр от 1 до 3 миллиметров и глубину от 0,5 до 3,5 миллиметров. При таких параметрах сверление вызывало, очевидно, сильную боль.

Впрочем, к боли тогда относились немного иначе, чем сегодня. На участке раскопок археологи нашли вместе с бусинками из кости, ракушек, бирюзы и кремниевые «сверла».

Авторы исследования полагают, что умение создавать крошечные сверла древние «дантисты» позаимствовали у создателей украшений. Отметим, что эта связь «ювелиров» и «стоматологов», обозначившаяся столь рано, устойчиво сохранялась и в последующие исторические эпохи.

Стоматологический бор времен палеолита. Реконструкция. Пакистан. 9000 лет назад

В качестве примитивного бора, видимо, использовалось хорошо освоенное устройство для разжигания огня, которым до сих пор пользуются индейцы на берегах Амазонки. Исследователи реконструировали такой «бор» и попытались повторить сверление зуба. Опыт оказался удачным.

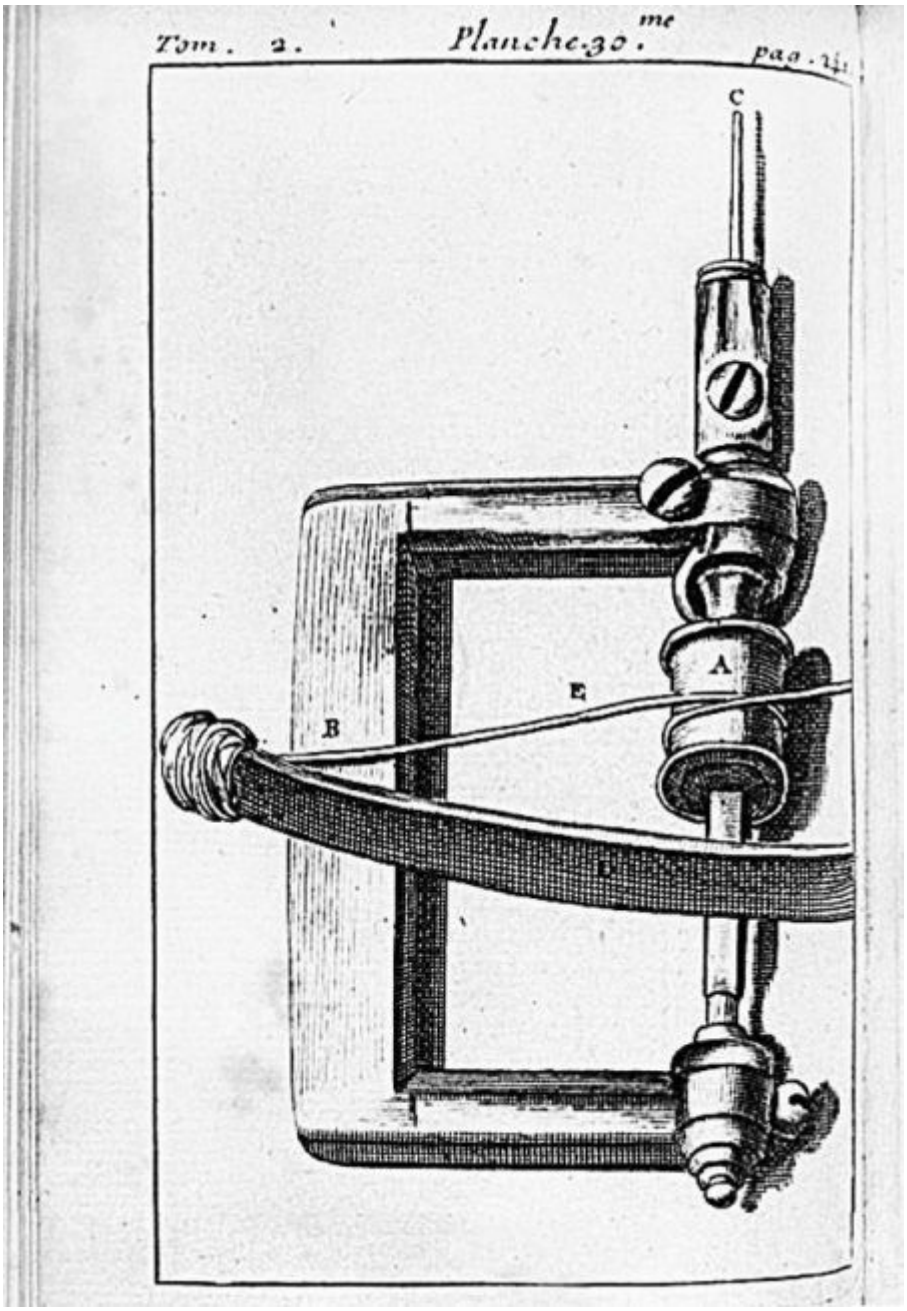

Конструкция зубного бора из книги Пьера Фошара. XVIII в.

Отметим, что принцип умножения крутящего момента бора с помощью бечевки использовался в зубоврачевании очень долго. В книге Пьера Фошара, изданной во второй четверти XVIII в., фактически приведена та же самая конструкция, только в более компактном и технологичном ее варианте. Даже во второй половине XIX в. в ручных борах использовался принцип «архимедова винта», пока не появились первые конструкции ножных (механических) и электрических боров.

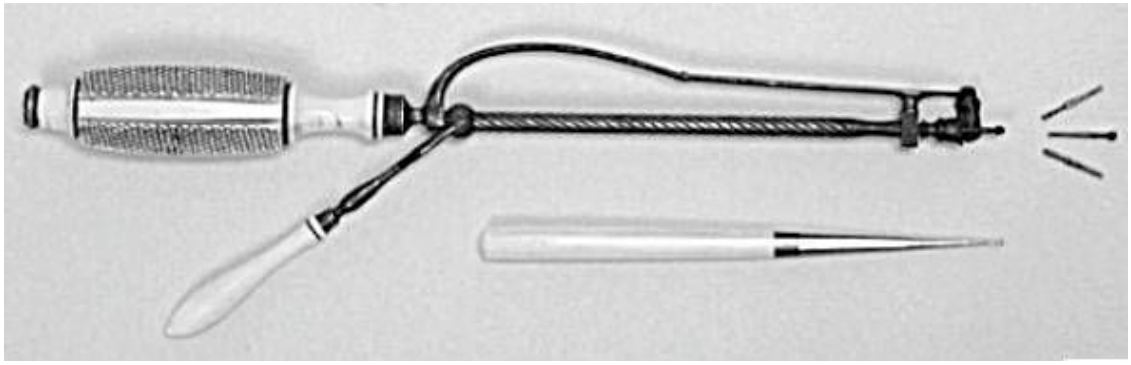

Ручной зубной бор («Архимедов бор», ручка из слоновой кости). Сер. XIX в.

По мере развития цивилизации продолжительность жизни людей увеличивалась, менялось качество жизни, и то, что было нормально и приемлемо в начале, постепенно уходило в прошлое. Поэтому уже в древнейших культурах здоровые зубы стали выполнять роль некоего *многогранного индикатора.*

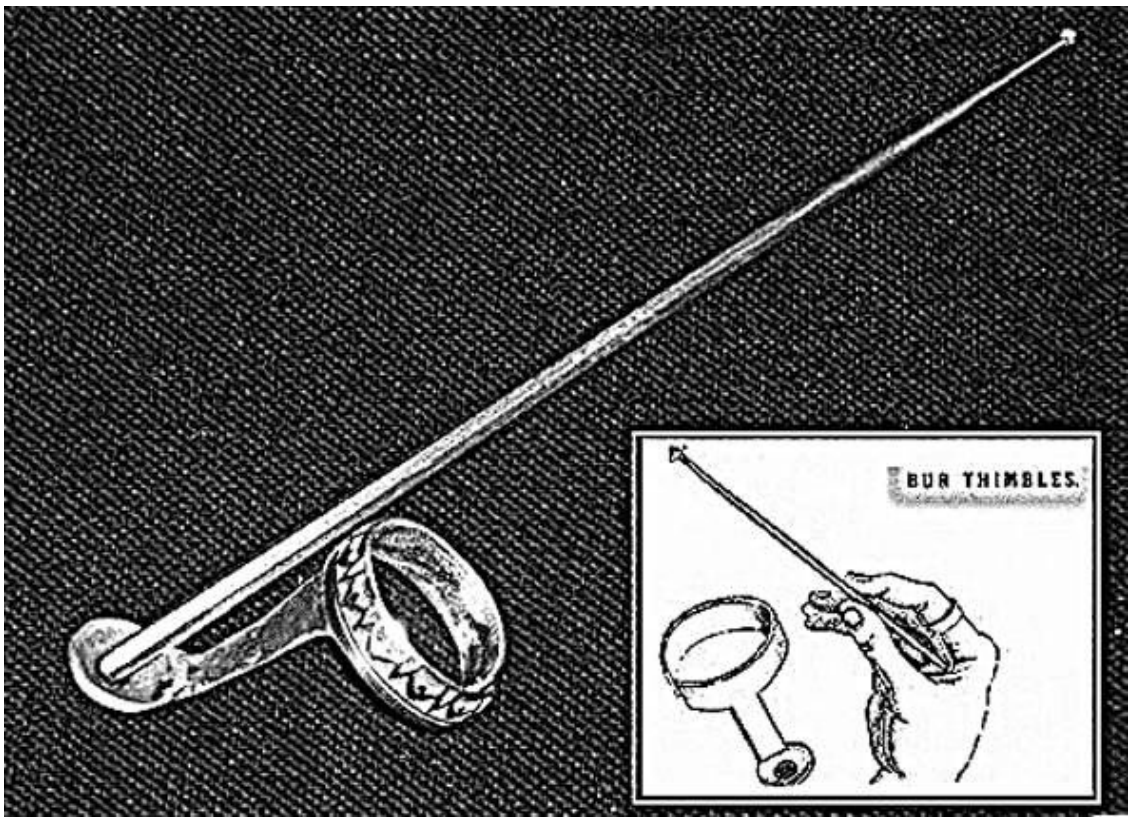

Бормашина «Вращающийся палец». 1870 г. Инструмент крепился на пальце, и дантист крутил бор руками так быстро, сколько имел навыка и сил

Во-первых, здоровые зубы служили одним из *индикаторов хорошей физической формы.* Поэтому у многих народов при формировании региональных канонов красоты внешний вид зубов играл важнейшую роль. Особенно этот фактор был важен для женщин, стремившихся подчеркнуть свое хорошее здоровье для реализации своих матримониальных планов. Например, в Европе у женщин очень рано сформировался стандарт «сахарных зубов». Именно с этим фактором, а не со стремлением соблюдать некие стандарты гиги-

ены полости рта, связано распространение практики чистки зубов различными составами, стремление каким-то образом нейтрализовать запах изо рта и т. д.



Копия этрусского протеза 1-е тыс. до н. э. Европа. 1901–1930 гг.

Вождь племени, в силу тех или иных причин лишившийся зубов, подсознательно воспринимался, как старик, которого пора менять на Олимпе власти.

Копия этрусского протеза 1-е тыс. до н. э. Европа. 1901–1930 гг.

Поэтому уже в Древнем Египте и у этрусков на территории современной Италии появились зубные протезы. Ряд исследователей утверждает, что жевать ими было невозможно, поэтому протезы только декорировали утраченные зубы и подчеркивали социальный статус, но не выполняли какие-либо функциональные задачи. Зубные протезы, в изготовлении которых рано стали применять пластичное и не дающее побочных эффектов золото, использовались преимущественно для того, чтобы скрыть отсутствие зубов. Поэтому упомянутое золото, да и сами протезы, служили наглядным символом власти и богатства.

Известны времена, когда изъеденные кариесом зубы считались символом материального благополучия, поскольку только состоятельные люди могли есть такое количество сладкого, что платой за это становился кариес. Связывают эту моду с эпохой великих географических открытий XVI в., когда в Европу хлынул тростниковый сахар. В качестве примера, как правило, приводится английская королева Елизавета I (1533–1603), с молодых лет имевшая очень плохие зубы. Настолько плохие, что во время церемоний, на которых она должна была только присутствовать, ей укладывали на зубы кусочек белого полотна, имитируя здоровые зубы.

Английская королева Елизавета I. Около 1575 г.

Мемуаристы оставили множество описаний внешности королевы Елизаветы I, подчеркивая при этом, как правило, ее плохие зубы. Например, французский посол, описывая внешность Елизаветы, пребывавшей в уже преклонном возрасте, писал: «Что касается ее лица, то на нем сказывается весь ее возраст. Оно длинно и тонко, ее зубы очень желты и неровны, по сравнению с тем, какими они были прежде. Говорят, что на левой стороне их меньше, чем на правой. Многие из них отсутствуют, так что ее трудно понять, когда она быстро говорит»[2].

[2] Valvin E. Ring Dentistry. An illustrated history. NewYork: Abrams, 1985. P. 140.

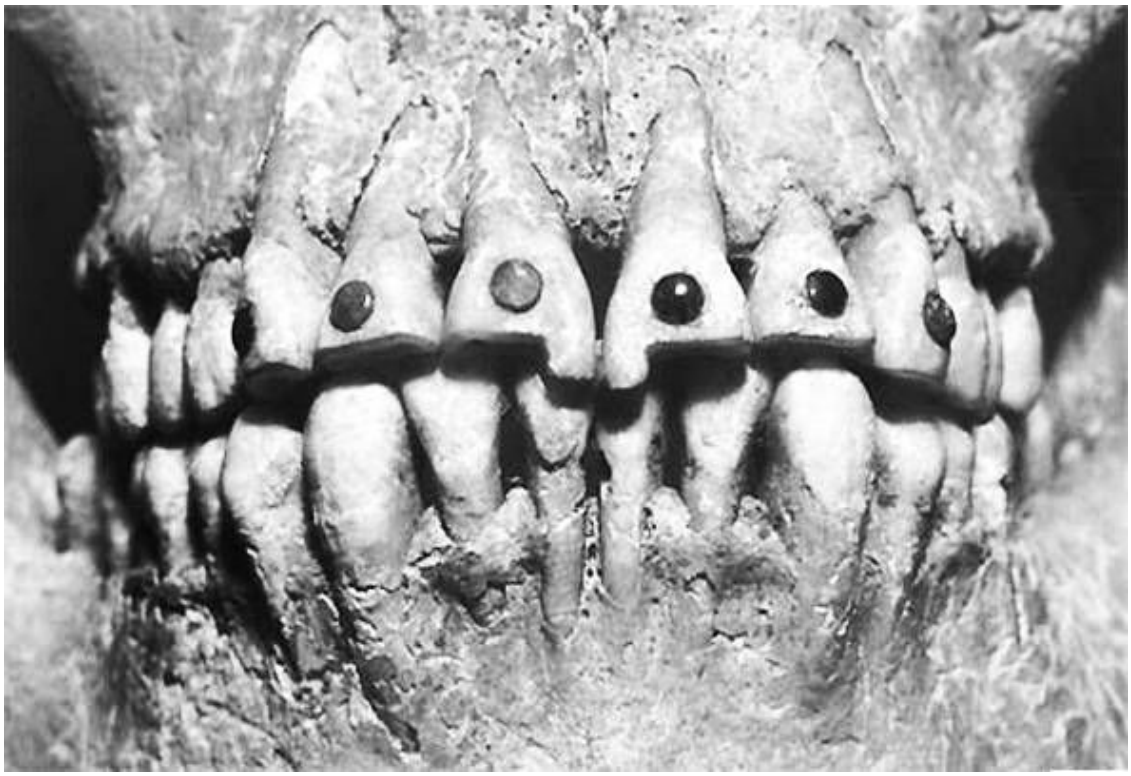

Косметическая стоматология. Центральная Америка. Цивилизация майя. IX в. н. э.

Впрочем, королева сделала свои стоматологические проблемы некой модой, введя кариозные зубы в моду. Такое в истории моды бывало не единожды. Так, по преданию, «мушки» (круглые кусочки ткани, вырезанные из черной тафты) появились на лице аристократок XVIII в. благодаря британской герцогине Ньюкасл, которая заклеивала ими прыщи на лице, превратив «мушки» в модные искусственные родинки, оттенявшие белый цвет лица.

Во-вторых, здоровые зубы очень рано стали *индикатором* определенного *социального статуса.*

Зубы в буквальном смысле показывали, какое место занимал тот или иной человек в социальной структуре общества[3]. С одной стороны, «золотая улыбка» свидетельствовала о богатстве, власти и влиянии, а, например, стертые, неухоженные зубы свидетельствовали о низком статусе человека. Дело в том, что на заре человеческой истории характер питания разных социальных слоев очень отличался (впрочем, как и сегодня). В результате мука грубого помола, содержавшая многочисленные включения каменной крошки от мельничных жерновов, стачивала зубы у питавшихся ею бедняков, формируя феномен «съеденных зубов». Более состоятельные слои населения дольше сохраняли здоровые зубы, используя более качественную муку.

В-третьих, зубы могли просто *украшать* человека. Поэтому начало *косметической стоматологии* восходит к самым ранним этапам цивилизации. С косметической стоматологией тесно связаны традиции, длительное время бытовавшие у народов Центральной и Южной Америки, которые активно применяли различные методики «украшения» зубов – зубодекоративную пластику. Вот уж буквально – «Красота требует жертв…».

[3] Так, до настоящего времени в восточных регионах сохранилась традиция, когда молодые люди из состоятельных семей с хорошими зубами закрывают зубы золотыми коронками, демонстрируя тем самым статус и богатство семьи.

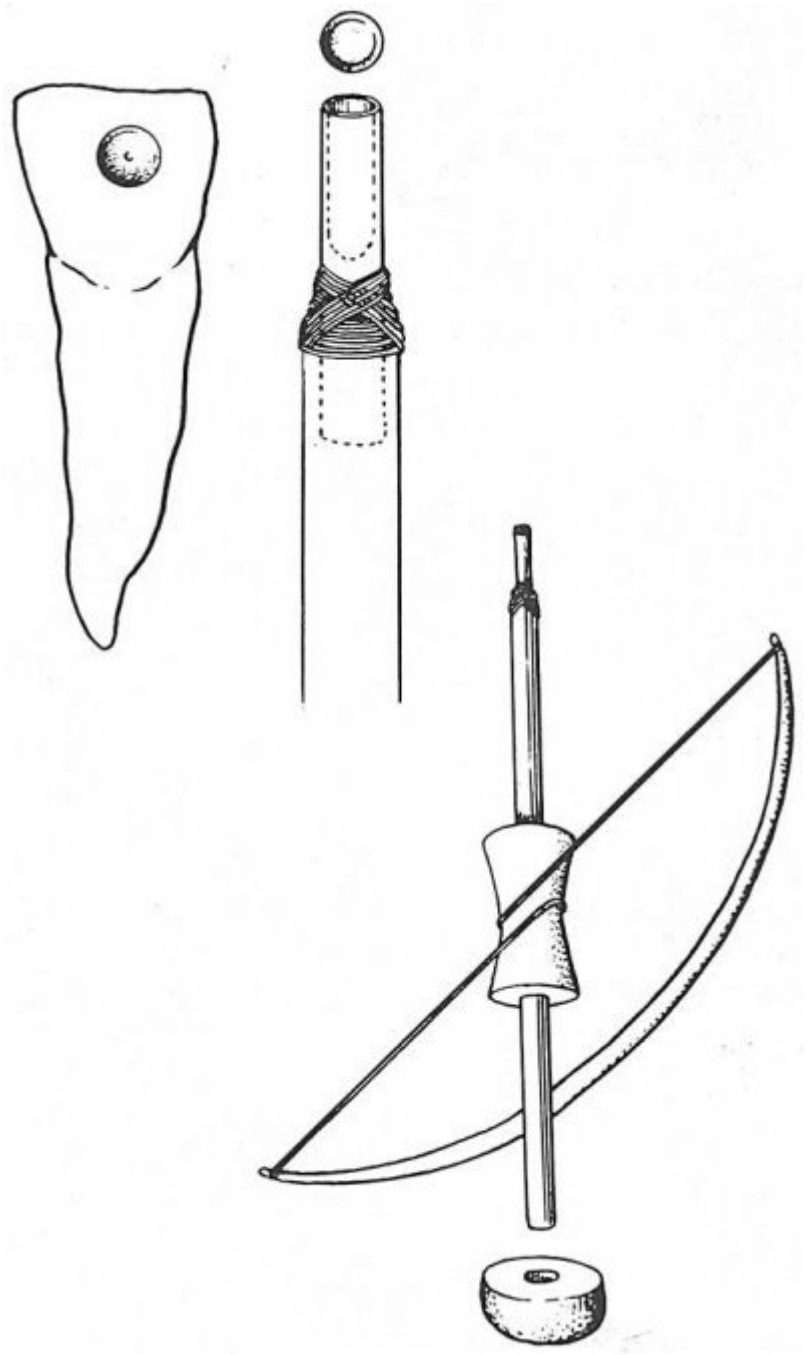

Реконструкция инструментария майя, необходимого для косметической стоматологии

Любопытна техника подобных косметологических операций. Исследователи выяснили, что майя помещали драгоценные камни в тщательно подогнанные под их форму выемки в зубах. Эти выемки вытачивались в зубах живых людей с помощью трубочки, изготовленной из нефрита, позже индейцы стали пользоваться медными трубочками. Вне всякого сомнения, подобные операции были весьма болезненными. Вероятнее всего, боль снималась препаратами коки, столь распространенными в Центральной и Южной Америке. Трубочку прокатывали между ладонями или с помощью веревки, добавляя под рабочую плоскость жидкий раствор кварца, замешанный на воде; он, действуя как абразив, постепенно проникал через эмаль в тело зуба, формируя необходимую для инкрустации выемку.

Точность подгонки выемки под камень (или наоборот) была столь высока, что камни, инкрустированные в зубы, остались на месте спустя многие тысячелетия. Драгоценные и полудрагоценные камни укреплялись в выемках с помощью цемента, основой которого преимущественно являлся фосфат кальция. Вместе с тем исследования выявили, что в цементе имелись и мельчайшие крупицы кремния, являвшиеся либо составной частью цемента, либо остатками абразива[4].

Следует отметить и то, что при наличии такой изощренной техники декоративной стоматологии никаких следов лечения зубов исследователями выявлено не было.



Методика инкрустации зуба индейцами майя

Поэтому декоративное украшение зубов, наряду с косметологической составляющей, вероятнее всего, имело и религиозную подоплеку. Для цивилизации майя были характерны сложные религиозные церемонии, и, вероятно, частью «декоративного оформления сцена-

[4] *Valvin E.* Ring Dentistry. An illustrated history. NewYork: Abrams, 1985. P. 18.

рия» этих церемоний являлись зубы жрецов, украшенные инкрустированным в них жадеитом, нефритом и бирюзой.

Впрочем, бывало и так, когда функции демонстрации социального статуса тесно связывались с представлениями о красоте. Так, археологи не единожды отмечали факт наличия искусственных зарубок (черточек) на зубах в захоронениях викингов. Ряд исследователей считает, что у викингов имелась традиция отмечать число одержанных побед на полях сражений, делая зарубки на зубах в соответствии с числом убитых им врагов (в XX в. эта традиция трансформировалась в зарубки на прикладах снайперских винтовок или звездочки на бортах истребителей).

Использование методик косметической стоматологии. Пропилка зубов в форме «пилы». Центральная Америка. Цивилизация Майя

Эти методики были, несомненно, болезненными, поскольку сохранились артефакты, где мы можем видеть подпиленные зубы, которым предавали сходство с зубами того или иного тотемного племенного животного. Например, зубам могла придаваться форма «зубов крокодила». В самом «щадящем» варианте зубы выделялись темной краской: «украшая» лицо, она одновременно маскировала имеющиеся дефекты зубов. Вариантов косметической стоматологии у неевропейских народов имелось множество.

Эта косметическая стоматология была также средством племенной идентификации или служила частью «декоративного оформления» различных примитивных религиозных культов. Малазийцы подпиливали зубы, придавая им острый вид, чтобы походить при оскале на собак, поскольку считали, что именно от собак они начали свой род. А на острове Шри-Ланка женщины заостряли свои резцы, как у акул. Индейцы майя в Центральной Америке примерно тысячу лет назад украшали себя, стачивая зубы до формы треугольника. Они же подпиливали зубы, придавая им пилообразную форму. Дусуны (о. Борнео) стачивали свои зубы при помощи камня до корня. У сенегалок, начиная с самого раннего детства, вытягивали передние зубы до поразительных размеров. У народов юин (северо-восток Австралии) старейшинам племени выбивали передние зубы или вытачивали выемки и узоры в виде украшения на зубах. Ботаки (о. Суматра) высверливали в передних зубах отверстия, дополняя их кружочками из меди, золота или перламутра. На острове Борнео просверливали каждый зуб и вставляли в него медный гвоздь со звездообразной или круглой головкой. Племена Океании, как и африканские народы, выламывали нижние резцы у своих шести-семилетних детей, полагая, что этим демонстрируют различие между человеком и животным. На острове Ява была мода стирать эмаль с наружной поверхности зубов.

Крайне болезненная практика удаления одного или нескольких резцов часто становилась элементом обряда инициирования юноши, становясь своеобразным посвящением его

во взрослые члены племени. Важной частью этих обрядов становилась демонстрация личной храбрости и умения переносить боль. Зубы «удаляли» разными способами, от очень жестких, когда их просто выбивали, до щадящих, когда зуб старались раскачать до такой степени, чтобы его можно было удалить с помощью примитивных приспособлений. Напомним и о том, что долгое время в Европе золотая фикса (золотая коронка на зубе) была признаком принадлежности к преступному миру.

Различные декоративные стоматологические манипуляции носили символический характер, их связывали с лунной магией и применяли на церемониях посвящения во взрослые члены племени при достижении половой зрелости или иных торжественных событиях. На Новой Гвинее существовал обычай спиливать зубы девушкам в знак совершеннолетия, а в Африке выбивали зуб у невесты в день свадьбы или по иным значимым причинам. Человеческими зубами декорировались фигурки первобытных божеств.

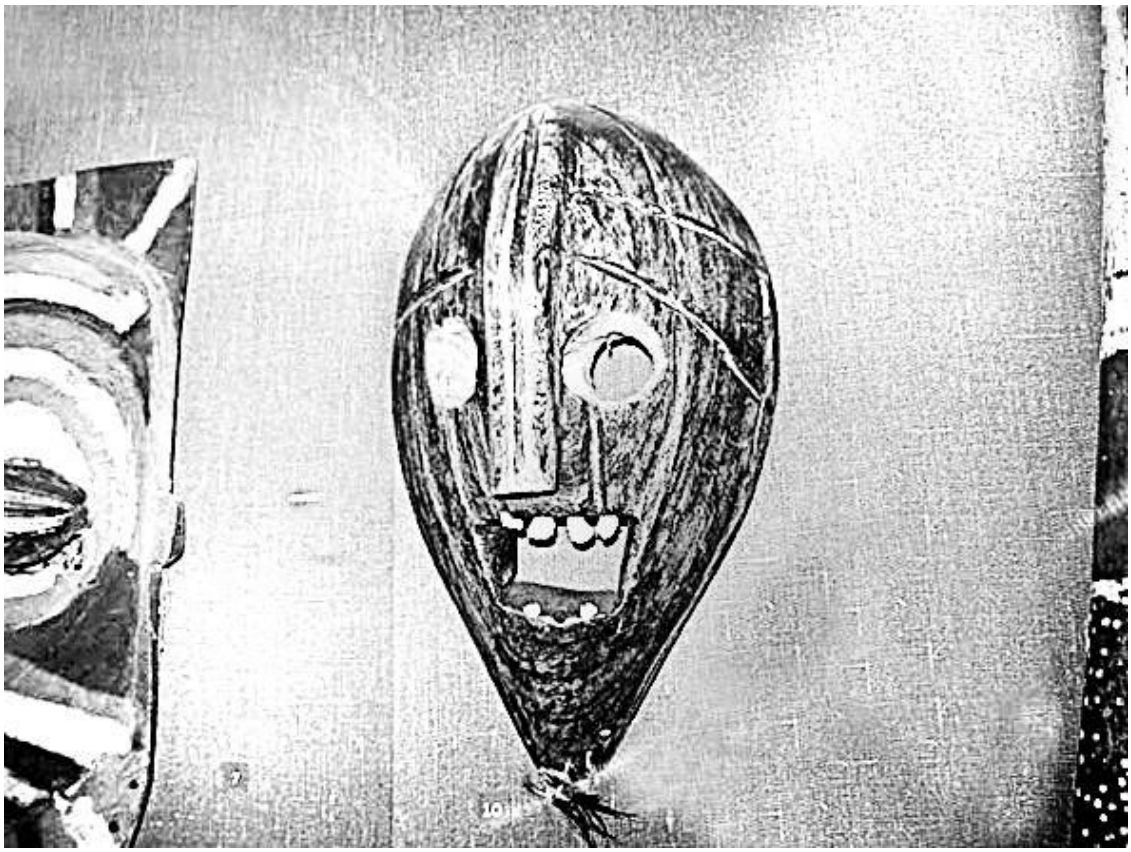

Маска шута султана Кизибы. Танзания. Дерево. Человеческие зубы. Кунсткамера

Можно утверждать, что и ныне здоровые зубы или зубной декор, как и в прежние времена, выполняют свои репрезентативные и иные социальные функции в социуме, но уже с учетом достижений современной декоративной стоматологии, использующей драгоценные металлы, сапфиры, бриллианты и их имитацию (стразы, скайсы и другие современные материалы)[5].

Необходимость решения возникающих стоматологических проблем достаточно рано привела к появлению профессиональной касты людей, обладавших навыками для совершения зубоврачебных и иных манипуляций. Эти ранние «стоматологические методики» нарабатывались исключительно эмпирическими методами. Данная традиция вполне укладыва-

[5] *Пареньков ДА.* Зубы как символ социального статуса // История стоматологии. II Всерос. конф. М., 2008. С. 130–132.

лась в рамки народной медицины, включавшей достаточно широкий спектр манипуляций – от психо-эмоционального воздействия с использованием различных наркотических препаратов до радикальных методик, связанных с удалением зубов.

Глава 1
Стоматологические артефакты

В археологии издавна существует понятие артефакта. Как пишут в академических словарях, артефакт (от лат. *Artefactum* — искусственно сделанное) – явление, процесс, предмет, свойство предмета или процесса, появление которого в наблюдаемых условиях по естественным причинам невозможно или маловероятно. У археологов бытует множество историй о том, как в непотревоженном культурном слое обнаруживаются предметы, совершенно несовместимые с исследуемым периодом. Появление артефакта, следовательно, является признаком целенаправленного вмешательства в наблюдаемый процесс или наличия неких неучтенных факторов. Часть таких предметов имеет отношение и к стоматологии.

Как известно, многие из крупных музеев имеют свои спецхраны, экспонаты которых очень редко появляются «на публике». Дело в том, что сам факт существования артефактов буквально «выламывается» из общепринятой картины мироздания или истории цивилизации. Практика таких спецхранов восходит к эпохе средневековья, когда предметы языческой культуры уже перестали уничтожать, но показывать их в силу ряда причин было невозможно.

Примерно то же самое происходит и в истории стоматологии. По интернету «гуляет» множество «картинок» различных стоматологических артефактов, как правило, без указания на место их хранения или иных исходных данных. И даже если такие данные приводятся, то из указанных артефактов делаются подчас слишком уж причудливые выводы.

Так, нам встречалось изображение челюсти со следами хирургического вмешательства времен Древнего Египта. Рассматривая фотографию, некий уважаемый автор с явно воспаленным воображением прочел «на зубах» челюсти буквы «кириллического облика» и «расшифровал» их следующим образом: «киста хряща отрока… храм Мары». Из этой многозначительной надписи он сделал незатейливый вывод, что в Древнем Египте в храме Мары действовал центр по подготовке стоматологов, а указанный артефакт был тогда просто учебным пособием. На основании этого автор приходит к сенсационному заключению: якобы во времена Древнего Египта «русский язык» (!!! – так и написано. – *Прим. авт.)* являлся первым языком международного общения.

Из всего этого следует, что к заявлениям о существовании стоматологических сверл (видимо, с алмазным напылением. – *Прим. авт.),* активно использовавшихся в эпоху неолита, надо относиться по меньшей мере с осторожностью.

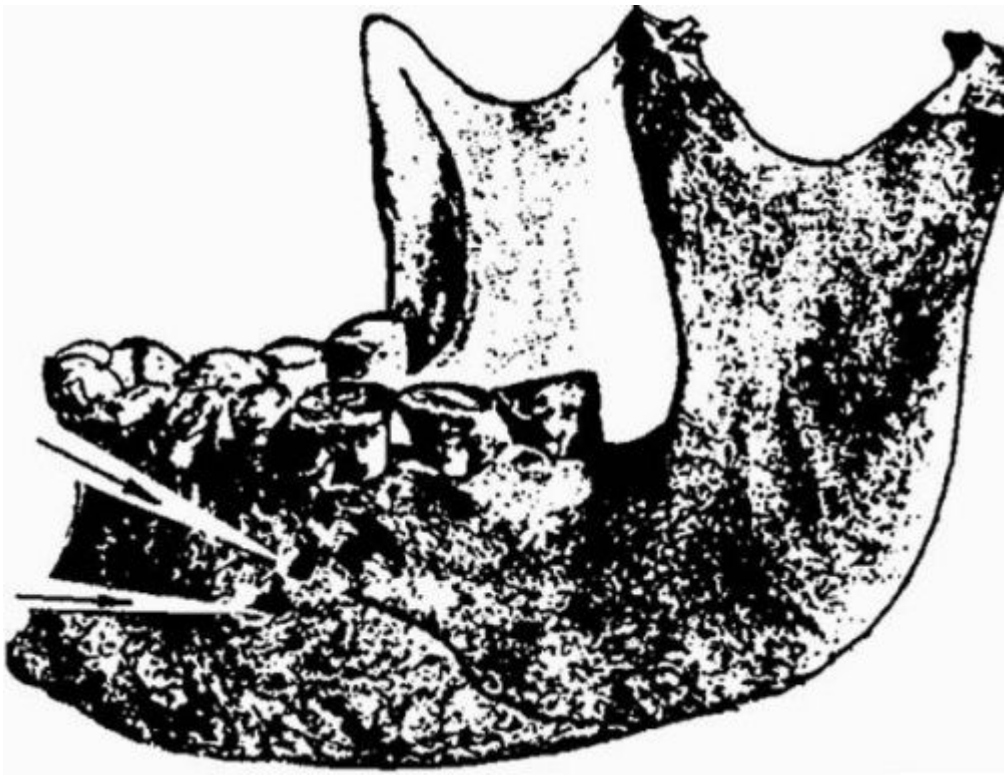

Нижняя челюсть со следами хирургической операции. Древний Египет

Тем не менее стоматологические артефакты действительно имеются. Их исследование и объяснение крайне затруднено нашими мизерными знаниями реалий ранней истории человеческой цивилизации. Казалось бы, история Древнего Египта, активно исследовавшаяся с начала XIX в., ясна «как стекло». Однако все далеко не так просто, и это подтверждает знакомство с серьезными трудами профессиональных египтологов.

«Расшифровка» уважаемым автором «стоматологических» текстов

Сравнительно недавно – в 2006 году – широко прошла новость об обнаружении в Египте захоронения трех зубоврачевателей. По сообщениям прессы, захоронение датируется временем пятой династии фараонов Древнего Египта (более 4 тыс. лет назад). Как полагают египтологи, в захоронении покоились дантист Ий Мрай (Iy Mry) и два его помощника, лечившие фараона и членов его семьи. По мнению специалистов, это древнейшее свидетельство существования касты профессиональных зубоврачевателей[6].

Идентифицировать «стоматологическую составляющую» гробницы позволили ключевые иероглифы, обозначающие «клык» и «глаз», вырезанные на каменных плитах гробницы. По традиции на стенах и колоннах гробницы представлены сценки из повседневной жизни придворного зубоврачевателя. На них изображено, как он и члены его семьи выполняют разные ритуалы – от жертвоприношений до участия в спортивных состязаниях.

Интерьер гробницы египетских зубоврачевателей. Древний Египет. V династия. 2.000 лет до н. э. Иероглифы «клык» и «глаз» внизу справа

Египтологи отмечают два фактора. Во-первых, это близость захоронения зубоврачевателей к древнейшей в Египте ступенчатой пирамиде фараона Джосера. Сам факт захоронения на этой территории свидетельствует о принадлежности зубоврачевателей к «ближнему кругу» фараона. Во-вторых, материальное положение захороненных специалисты оценивают как довольно скромное, поскольку гробница зубоврачевателей сложена из кирпича, т. е. не самого статусного материала, не обеспечивавшего хранение мумий «на всю вечность».

Вместе с тем указанные изображения «клыка» и «глаза» имеют еще несколько толкований, известных только узкому кругу специалистов. Версия же о захоронении зубоврачевателей проста и понятна. Обывателям так и представляется «стоматологическое кресло» в

[6] Используемые профессиональные термины (например, «дантисты», «стоматологи»), конечно, не имеют никакого отношения к реально существовавшей терминологии во времена указанной династии.

погребальной камере фараона, украшенное золотыми накладками. Поэтому данная версия так широко и разошлась в печати, оставив в тени другие ее варианты.

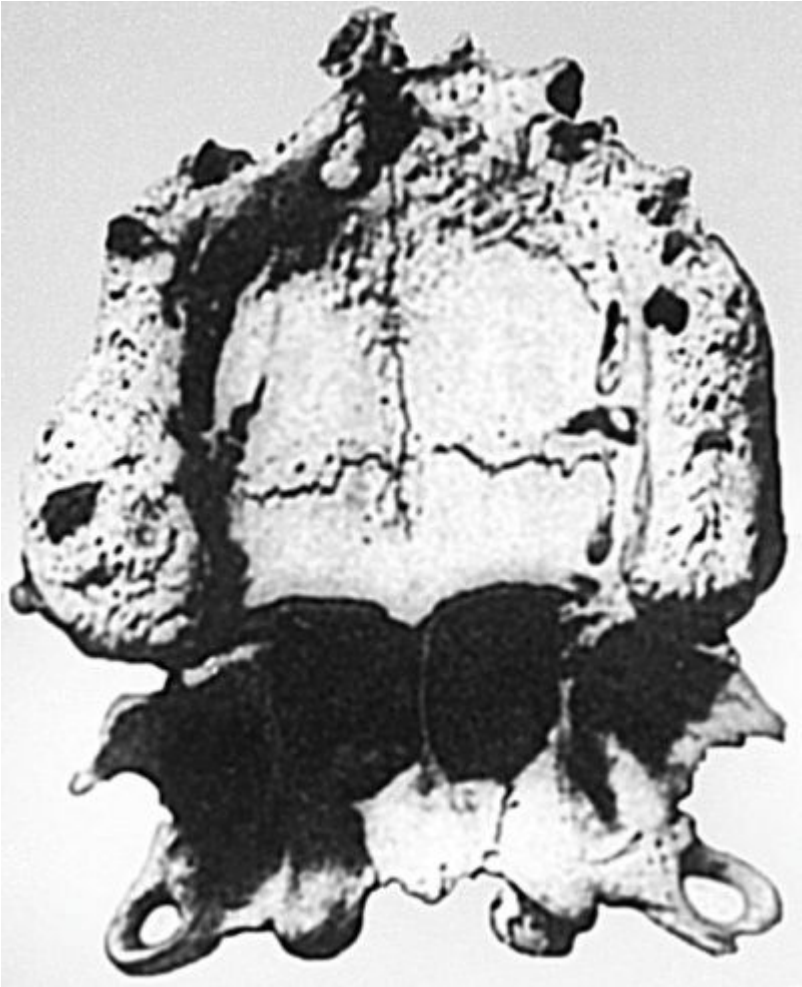

Верхняя челюсть взрослого египтянина (остеолиелит). Новое царство

Еще раз отметим – археологических артефактов стоматологического профиля довольно много, и в совокупности они дают некое фрагментарное представление и об уровне развития зубоврачевания в период существования древнейших цивилизаций, и о методиках лечения тех или иных заболеваний полости рта. При этом следует иметь в виду, что многие из этих артефактов дают возможность для широкого спектра предположений и версий: от «стоматологических фантазий» до теорий палеолитического контакта с инопланетными цивилизациями. Например, уже упоминавшиеся этрусские зубные протезы одни специалисты толкуют как исключительно косметологические компенсации утрат зубов, а другие утверждают, что этими протезами можно было жевать даже жесткую пищу.

Но, так или иначе, в историко-медицинской литературе бытует некий устоявшийся набор фактов, основывающихся на археологических или древнейших письменных источниках. Некоторые из них мы приведем ниже, «рассортировав» их по регионам. Хронологически мы ограничим их началом XX в.

Древний Египет и Месопотамия

Египтология начала стремительно развиваться в Европе после знаменитых находок, сделанных во время наполеоновских походов в Египет в конце XVIII в. Примерно в то же время началось научное изучение останков древней цивилизации Месопотамии. Исследователи по сей день дискутируют, какая из этих цивилизаций более древняя. Но мы обратимся только к «стоматологической составляющей» этих дискуссий.

Одним из самых известных памятников этого региона является стела из черного диорита, хранящаяся в Лувре, на которой высечены статьи так называемого кодекса Хаммурапи (1792–1750 гг. до н. э.). Имеются в этом памятнике и «статьи», косвенно связанные с ответственностью в сфере зубоврачевания. В «параграфе» 200 указано, что «если человек выбил зуб человеку, равному ему, то должны ему выбить зуб». Далее в «параграфе» 201 значилось: «Если он выбил зуб мушкенуму[7], то он должен отвесить $^{x}/$ мины серебра»[8]. Хотя в данном случае речь идет о зубе, выбитом в драке, для нас любопытна денежная оценка стоимости зуба, которая не намного ниже «ценности» выбитого глаза.

Важнейшим источником по истории зубоврачевания в Месопотамии являются глиняные таблички из библиотеки Ашшурбанипала (669–627 гг. до н. э.). Это более 20 тыс. глиняных табличек с текстами, найденными при раскопках города Ниневия в 1849–1859 гг. Медицинские тексты, встречающиеся в этих табличках, свидетельствуют, что как и во всех центрах ранних цивилизаций, медицина уходила корнями в религиозные культы.

В ассирийской клинописной библиотеке сохранилось письмо, написанное придворным врачом во второй половине VII в. до н. э.: «Что касается лечения [болеющих] зубов, о которых правитель написал мне, я [теперь] начну с этого; есть большая партия средств от [больных] зубов»[9]. К сожалению, о средствах лечения зубов в письме не указывается.

В Вавилоне оперативное врачевание касалось только ран и травм. Нет данных, позволяющих говорить

о развитой практике удаления зубов. При раскопках (1890–1900 гг. и 1945 г.) в Ниппуре, городе-государстве, религиозном центре Шумера, были найдены клинописные таблички жреческой библиотеки, одна из которых содержала перечень рецептов лекарств, в том числе используемых в стоматологии. Большинство лекарств растительного происхождения: они изготовлялись из горчицы, ивы, пихты, сосны. Датируются находки примерно 3500 годами до н. э.

Особо отметим, что многовековая легенда о зубном черве, пожирающем зубы, впервые зарегистрирована именно в письменных источниках Месопотамии. Эта версия происхождения кариеса, считавшаяся в Европе бесспорной вплоть до конца XVIII в., породила свои «методики» лечения кариеса.

В обнаруженных медицинских текстах огромное внимание уделялось правилам ежедневного ухода за полостью рта. Так, в Древней Ассирии зубы рекомендовалось очищать пальцем, обернутым тканью. Вавилонским врачам предписывалось при обследовании больного обращать внимание на состояние полости рта, носа, губ, внешний вид ладоней. Врачи того времени уже могли проводить операции по трепанации черепа.

---

[7] Мушкенум – в Вавилоне обычно царский служащий низшей категории, получавший в условное владение от царя земельный участок.

[8] Эти параграфы фактически повторяют древнееврейскую норму талионного права: «Око за око, зуб за зуб».

[9] *Valvin E.* Ring Dentistry. An illustrated history. NewYork: Abrams,1985. P. 27.

Стела с кодексом Хаммурапи. Лувр

Древнеегипетской цивилизации, насчитывавшей несколько тысячелетий, посвящено огромное количество научной литературы. Вместе с тем рядом с Египтом развивались страны, находившиеся под сильнейшим культурным влиянием этой древнейшей цивилизации. На территории этих государств, так же как и на территории Египта, археологи обнаружили немало стоматологических артефактов.



Фрагмент плиты с клинописным текстом законов Хаммурапи

Например, на территории современного Ливана археологи обнаружили один из первых зубных протезов. Много тысяч лет назад в этих местах сформировалось одно из древнейших государств – Финикия. Об уровне этого государства говорит то, что финикийцы дали миру первый алфавит и металлические деньги из сплава серебра и золота. Расцвет Финикии пришелся на 1200-800 гг. до н. э. В VI в. до н. э. Финикия попала под владычество персов во главе с Киром Великим. Затем Финикию подчинил Александр Македонский, и в конце I в. до н. э. ее территория вошла в состав Римской империи.

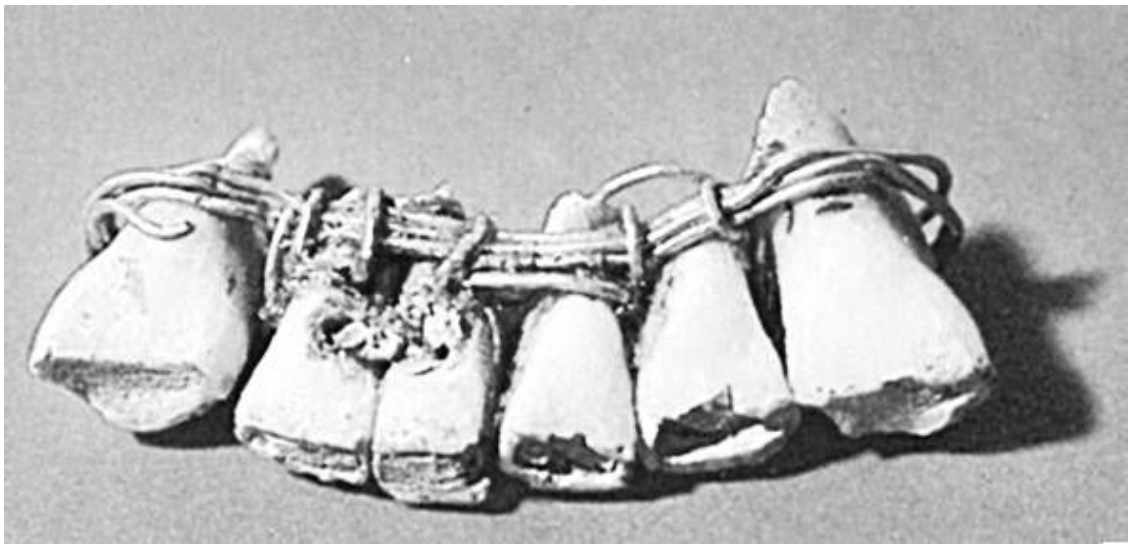

Зубной протез, обнаруженный в 1862 г. в Сидоне. Лувр. Париж

В 1862 г. английский археолог (Gharles Gaillar-dot, 1814–1883), ведший раскопки близ древнего города Сидона, обнаружил зубной протез, датируемый приблизительно 400 г. до н. э.

Нижняя челюсть, обнаруженная в 1901 г.

Зубной протез нижней челюсти включал шесть зубов. Четыре из них были человеческими, а два крайних резца были вырезаны из слоновой кости. Вставные зубы были связаны между собой золотой проволокой.

В 1901 г. также в Сидоне археологи обнаружили нижнюю челюсть человека, датируемую примерно 500 г. до н. э., в которой находились зубы, ослабленные пародонтом и связанные вместе золотой проволокой. Эти зубные протезы прямо свидетельствуют о прочных научно-практических контактах между Финикией и Египтом, где применялись подобные «стоматологические методики».

В самом Египте, как позволяют утверждать имеющиеся артефакты и письменные источники, медикаментозное лечение началось 4600 лет назад. По мере накопления медицинских знаний древнеегипетские медики начали специализироваться в различных областях медицины. Древнегреческий историк Геродот писал о медиках современного ему Египта: «Медицинская практика так разделена среди них, что каждый врач – целитель одной болезни и не больше. Вся страна полна врачами, одни лечат глаза, другие – зубы, некоторые специализируются на внутренних болезнях, другие специалисты – по скрытым болезням». Сам факт наличия «узких специалистов» в Древнем Египте свидетельствует о высоком уровне развития медицины.

Среди этих «узких специалистов» упомянуты и практикующие профессиональные зубоврачеватели, именовали их: «он, который о зубах». В Египетском музее Каира хранится

рельеф на деревянной панели из мастабы[10] зодчего Хесира – древнейшего из известных в истории врачевателей зубов, времен III династии (XXVIII в. до н. э.)[11]. Любопытно, что этот известный архитектор, с именем которого связывают возведение известных пирамид фараонов, занимался также и зубоврачеванием. Впрочем, такое «совмещение» специальностей было довольно типичным явлением для интеллектуалов времен ранних цивилизаций.

Кроме этого, о специализации в области зубоврачевания свидетельствует другая стела, в нижней части которой размещена иероглифическая надпись, читаемая как «человек зуба».

В научной литературе с давних времен идет дискуссия по поводу методик лечения зубов в Древнем Египте. Ряд артефактов указывает на преобладание в зубоврачевании многовековых методик консервативного лечения. Дело в том, что при исследовании мумий фараонов не выявлено следов оперативного хирургического вмешательства. Более того, зубы фараонов недвусмысленно свидетельствуют о серьезных стоматологических проблемах у первых лиц Древнего Египта и при этом не имеют следов зубоврачебного вмешательства.

Деревянная панель из мастабы зодчего Хесира

[10] Мастаба (араб, «скамья») – гробница в Древнем Египте периода Раннего и Древнего царств, имевшая форму усеченной пирамиды с подземной погребальной камерой и несколькими помещениями внутри, стены которых покрывались рельефами и росписями.

[11] *Сорокина Т.С.* История медицины. М., 2004. С. 78.

В знаменитых папирусах Эберса и Херста также доминируют тексты с рецептами консервативных методик в зубоврачевании. Так, в папирусе Эберса[12] (Библиотека Лейпцигского университета, Германия. 1550 г. до н. э. Новое царство. XVIII династия) описана терапия заболеваний десен и содержатся советы по укреплению расшатавшихся зубов. Отметим, что в папирусе нет упоминаний о методиках оперативного зубоврачевания. Вместе с тем в папирусе Эберса есть упоминания о том, что лечение «подвижных» зубов проводят особые специалисты. Папирус также содержит рецепт порошка для чистки зубов: «Возьми сухие мирру, ладан, кау, ветки мастикового дерева, бараний рог, хебут из Северной Сирии, гинекун и изюм, чтобы зубы уподобились жемчугу». Следует подчеркнуть, что папирус Эберса является компиляцией более ранних медицинских текстов, датируемых 3500 г. до н. э.

Аналогичные рецепты, связанные с лечением зубов, приводятся в папирусе Херста (Калифорнийский университет, США. Около 1450 до н. э. Новое царство. XVIII династия).

Различные болезни зубов и десен описаны в папирусах Среднего и Нового царства. Среди прочего исследование мумий показало, что древние египтяне страдали тяжелыми поражениями зубов и надкостницы. Зубную боль и разрушение зубов они объясняли, как и в Древней Месопотамии, наличием «червя, который растет в зубе».

Лечение зубов было преимущественно консервативным. Оно заключалось в прикладывании к больному зубу или деснам лечебных паст и растворов. В папирусе Эберса приведено 11 прописей таких лекарств, которые способствовали оздоровлению полости рта и укреплению зубов, лечили воспаление десен и снимали зубную боль, т. е. оказывали местный лечебный эффект, но не останавливали дальнейшего развития заболевания[13].

Конечно, консервативное лечение не только могло облегчить страдания больных в острых случаях, но рано или поздно приводило к катастрофическим потерям зубов. В результате среди египтян были широко распространены тяжелые воспалительные заболевания надкостницы, приводившие к изменениям челюсти и прижизненному выпадению зубов.

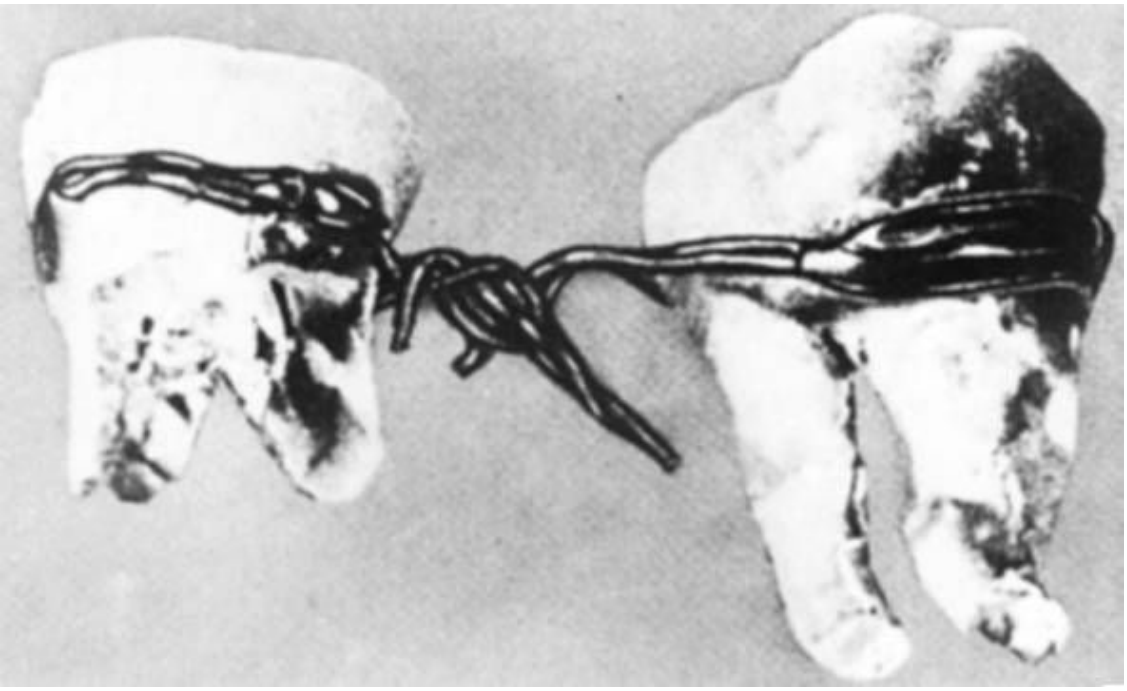

[12] Раскопки в Фивах египтолога Г. Эберса в 1873 г.

[13] *Сорокина Т.С.* История медицины. М., 2004. С. 78.

Зубной протез для мумии. Древний Египет. 2720–2560 гг. до н. э.

Египтолог М.А. Раффер писал: «На египетских кладбищах нередки находки больных зубов, почти выпавших из воспаленных полостей, или кариозных зубов, которые явились причиной обширных заболеваний челюсти. Однако пациент умирал без облегчения, которое могло быть результатом простой операции»[14]. Даже у фараонов, при которых служили «главные зубоврачеватели Великого дома», не обнаружено никаких следов пломбирования кариозных полостей, заполнения зубов золотом или другими металлами.

Единственным свидетельством использования золота в зубоврачевании в Древнем Египте является находка (Hermann Junker) в 1914 г. двух нижних моляров, соединенных тонкой золотой проволокой по линии шеек обоих зубов[15].

Некоторые из ученых считают, что золотой проволокой шатающиеся зубы были укреплены при жизни пациента. Другие считают подобную конструкцию посмертной «косметологической доработкой» для того, чтобы обеспечить умершему достойный внешний вид.

Подобные дискуссии ведутся и по поводу другой конструкции из трех зубов, найденной египтологами (Shafik Farid) в 1952 г. Найденные зубы также связаны золотой проволокой. Большая часть специалистов склоняется к мнению, что подобные конструкции являлись посмертными. Это вполне вписывалось в религиозные концепции египтян, исходивших из того, что тело умершего должно сохраняться в том виде, в котором оно было при жизни.

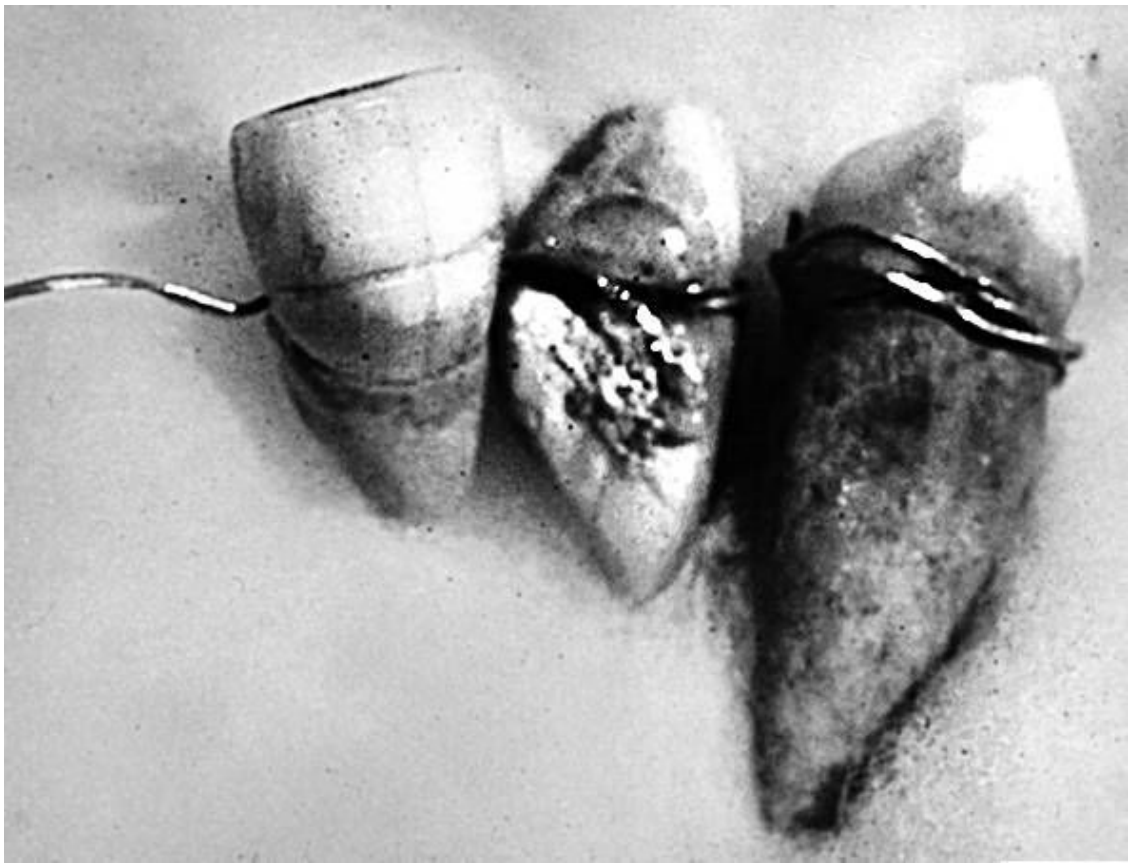

Зубы, найденные в 1952 г. близ Каира

[14] *Сорокина Т.С.* История медицины. М., 2004. С. 79.

[15] Там же.

Вместе с тем ряд исследователей утверждает, что наряду с консервативными методиками зубоврачевания египетские «стоматологи» использовали и оперативные вмешательства. Так, имеется несколько артефактов, свидетельствующих о «стоматологических» вмешательствах: зубы, шинированные золотой проволокой, челюсти, просверленные при прижизненной операции. Самые ранние черепа со следами сверления челюсти для выпуска гноя относятся ко времени Древнего царства.

Кариозный зуб (1570–1085 гг. до н. э.) с отверстиями, просверленными в челюсти. Вероятно, сверление предпринято для удаления гноя, скопившегося в корне кариозного зуба

Среди упомянутых артефактов можно назвать обнаруженный египтологами череп человека времен Нового царства (1570–1085 гг. до н. э.) с зубами, пораженными кариесом. У корня первого коренного зуба имеются два цилиндрических отверстия диаметром в 2 мм и глубиной в 5 мм, ведущих к вершине корня пораженного зуба. Факт наличия подобных отверстий свидетельствует об обширной практике подобных вмешательств.

Упомянем и о том, что при раскопках египетских захоронений эпохи эллинизма у мумий обнаруживались следы операций по исправлению прикуса зубов.



Стела времен царства династии Птолемеев (304-30 гг. до н. э.) с медицинским инструментарием

Египтолог Д. Райснер обнаружил в районе Гизы фрагмент челюсти в слоях, датируемых периодом правления фараонов IV династии (2680–2563 гг. до н. э.). Установлено, что найденный фрагмент челюсти принадлежал человеку среднего возраста, его зубы в значительной степени были подвержены истиранию. На челюсти сохранилось свидетельство проведения успешной хирургической врачебной операции по удалению гноя из-под нижнего правого первого коренного зуба. Два небольших отверстия были просверлены в челюсти до зубной лунки. Отсутствие острых кромок в просверленных отверстиях позволяет заключить, что пациент еще долгое время жил после этой операции. Этот артефакт предполагает наличие неких методик, позволяющих сверлить зубы, и, возможно, использование местного обезболивания[16].

[16] *Марченко Ю.Ф.* Загадки палеовизита. Египет, Индия, Корея. М., 2002. С. 213. Именно этот автор считает, что во времена IV династии фараоны общались со своими подданными «на русском языке».

О существовании методик оперативного зубоврачевания свидетельствуют изображения на гранитных стелах специализированного инструментария. Эти изображения также являются свидетельством широкого распространения подобных методик.

В 1807 г. при вскрытии пирамиды египетского фараона Хефрена, жившего примерно до 2550 лет до н. э., археологи нашли деревянный зубной протез, лежавший вблизи его мумии. Кроме того, в пирамидах археологи находили золотые зубочистки, глиняные пластинки с «медицинскими» записями, на одной из которых была описана техника массажа десен. Возраст находок колеблется в границах от 3000 до 2000 лет до н. э.

Древняя Индия, Китай и Япония

В древнеиндийской цивилизации уровень хирургических вмешательств был довольно высок. Что касается зубоврачевания, то там издавна практиковалось прижигание нерва раскаленной иглой или кипящими составами (мед, нефть или воск), заливаемыми в полость больного зуба. Отметим, что в жестко структурированном обществе Индии кариесом страдали прежде всего представители наиболее влиятельных каст, которые имели возможность ежедневно баловать себя различными сладостями. Для лечения кариеса использовались различные, с сегодняшней точки зрения более чем противоречивые, средства: клизмы; кровопускания; использование жидкостей для полоскания рта; средства, стимулирующие чихание (например, перец, смешанный с мочой коровы).

Врачи Древней Индии умели делать трепанацию черепа, владели искусством пластических операций на лице. Зубоврачевание в то время рассматривалось как отрасль хирургии. Выдающимся врачом той эпохи был Сушрута. Годы жизни его неизвестны, предположительно VI–V вв. до н. э. Он мог производить ампутации, лапаротомию, пластические операции (в частности, индийский способ пластики носа). В качестве анестезирующих средств применял белену и гашиш. В своих сочинениях перечислил 65 заболеваний органов полости рта, из которых 23 заболевания – зубные болезни.

В древнеиндийском трактате «Аюверда» («Знание жизни», IX–III в. до н. э.) упоминается о заболеваниях пародонта и зубов. В трактате предписывается жевать лакричник, который очищает рот и зубы, препятствует разрушению зубов, стимулирует слюновыделение. При кровоточивости десен рекомендовалось пить сок лимона, выжатого в чашку с водой, или массировать десны с кокосовым маслом.

Один из трех авторов «Аюрведы» (хирург Vagbhata VII в. н. э.) упоминал о зубных червях, вызывающих кариес. Он, также, как, и все авторы, рекомендовал лечить кариес окуриванием, предварительно заполнив кариозную впадину горячим воском, и только в случае неудачи в использовании этого метода рекомендовал оперативное вмешательство специальными щипцами, клювы которых были стилизованы под челюсти различных животных.

В Индии сохранился любопытный стоматологический артефакт в виде известного рельефа из Бхарухты с изображением гиганта, которому удаляют зуб при помощи слона, тянущего привязанный к зубу канат (классический период II в. до н. э. Калькутта, Индийский музей).

Рельеф из Бхарухта. Гиганту удаляют зуб, прибегая к помощи слона. Древняя Индия. Классический период II в. до н. э. Калькутта. Индийский музей

Следует подчеркнуть, что индусы придавали очень большое значение регулярному уходу за полостью рта, считая его сакральным входом в тело.

Следуя религиозным заповедям, ни один индус не приступал к первой трапезе, не почистив зубы, поскольку верил, что именно плохие зубы служат источником множества телесных недугов. На протяжении столетий индусы начинали день чисткой зубов, разжевывая прутик дерева манго. Язык они чистили специальными скребками, а затем ополаскивали рот эликсирами, настоянными на ароматических травах (например, камфары и кардамона) и различных специях.

К числу стоматологических артефактов можно отнести храм Зуба Будды в городе Канди (Шри-Ланка). Легенда повествует о том, что перед тем, как умершего Будду кремировали, один из его учеников извлек из челюсти Учителя верхний левый клык. Этот зуб был привезен на Цейлон в IV в. н. э. из Индии. По преданию, священный зуб привезла дочь правителя Калинги, бежавшая от индуистской армии, осаждавшей королевство ее отца в Индии. Она спрятала священный зуб в своей прическе. После покорения Индии англичанами буддисты всеми силами старались сохранить реликвию. Однако это сделать не удалось. В 1560 г.

зуб был захвачен и сожжен в присутствии губернатора Индии. После этого буддисты вырезали из слоновой кости копию сожженного зуба, которая в настоящее время и хранится в Канди.

Храм Зуба Будды в городе Канди (Шри-Ланка)

В 1687–1707 гг. для хранения святыни возвели храм Далада Малигава. Зуб скрыт в семи ларцах, вложенных один в другой. Сам зуб видели очень немногие. В крайне редких случаях священный зуб демонстрируют во время религиозных церемоний. Тогда его укладывают в особую золотую петлю, выходящую из центра золотого лотоса, поскольку, по преданию, священный зуб нашли в Индии именно на цветке лотоса.

Вклад Древнего Китая в копилку знаний мировой цивилизации общеизвестен. Поэтому неудивительно, что практики зубоврачевания в Древнем Китае восходят к очень давним временам. В медицинских текстах Древнего Китая (около 2500 лет до н. э.) описан гингивит и пародонтальный абсцесс. Каждому китайцу той эпохи с восходом солнца предписывалось умываться и полоскать рот. В древнекитайских литературных источниках упоминаются различные болеутоляющие средства и зубные протезы, изготовленные из бамбуковых палочек. Понимание роли полости рта в поддержании здоровья организма отражено в афоризме того времени: «Больной рот – причина и наших несчастий, и наших болезней».

Судя по всему, именно в Китае начали использовать мышьяк, для того чтобы убить нерв в зубе перед проведением зубоврачебных манипуляций. Именно в Китае появились первые методики пломбирования зубов серебряной амальгамой (начало XII в.: 100 частей ртути, 45 частей серебра и 900 частей олова). В результате получаемый состав по прочности не уступал серебру. Есть упоминания о том, что первые полные зубные протезы использовались в Древнем Китае уже в XII в. Итальянский купец Марко Поло, оказавшийся в Китае в 1270-х гг., упоминал о жителях Китая, носивших на зубах тщательно подогнанные золотые пластинки, фактически игравшие роль золотых коронок.

Очень рано в Китае появились методики челюстно-лицевых операций. Первой из них стала операция по ушиванию «заячьей губы», выполненная в период царствования династии Цинь (255–206 г. до н. э.). Это самое раннее упоминание о подобной операции.

Кроме этого, в Китае зубоврачевание традиционно было связано с практиками акупунктуры. Как известно, в традиционной китайской медицине на теле человека насчитывается более 360 точек, воздействие на которые тем или иным образом оказывает влияние на состояние здоровья человека. Из этих точек более 100 непосредственным образом связаны с зубами и другими органами, представляющими интерес для челюстно– лицевых хирургов[17]. Сегодня не оспаривается, что методы иглоукалывания довольно эффективны, в том числе и для обезболивания при различных оперативных вмешательствах, вплоть до извлечения зубов, лечении гингивита и стоматита. Врачи Древнего Китая примерно 4000 лет назад знали о заболевании, именуемом сегодня пульпитом и умели его лечить с помощью иглоукалывания.

В Древнем Китае, как и в других цивилизациях, была широко распространена вера в зубного червя, который поедал зубы, вызывая кариес. Но боролись с кариесом не окуриванием.

В Китае широкое распространение получил прообраз зубной щетки, изготовленной из натуральной щетины, которая располагалась перпендикулярно ручке, т. е. фактически выглядела, как современная зубная щетка.

Соседство с Древним Китаем не могло самым благотворным образом не сказаться на уровне развития японского зубоврачевания. Медицинские знания во многом были привнесены в японскую культуру китайскими монахами-буддистами, которые в числе прочего сделали регулярный уход за полостью рта частью религиозного ритуала.

В Японии подготовка медицинских кадров полностью контролировалась государством, и во многом благодаря этому в эпоху Хэйан (794-1185 гг.) готовили медиков по специализациям (терапия, хирургия, педиатрия и все болезни, относящиеся «к голове», – от офтальмологии до стоматологии). В начале XII в. зубоврачевание превращается в самостоятельную область медицинского знания, отделяясь от отарингологии и офтальмологии.

Имена многих из японских дантистов эпохи средневековья дошли до нашего времени, как и некоторые из их медицинских трактатов. Дантисты такого уровня, как правило, служили при дворе японских императоров, а многие методики зубоврачевания превратились в строго охраняемые семейные секреты, передаваемые по наследству только членам собственного клана.

Об уровне зубоврачебных методик свидетельствует деревянный штифтовый зубной протез эпохи сегуната Токугава (1603–1868 гг.)[18]. Штифт вставлялся в корневой канал отсутствующего зуба.

Отметим, что в Европе Пьер Фошар описал методику изготовления зубных протезов в 1728 г. В Японии подобные деревянные (!!!) зубные протезы (верхние и нижние), фиксировавшиеся на принципе «залипания», появились почти на 100 лет раньше. Самые ранние известные японские деревянные зубные протезы датируются началом XVI в., и эти методики использовались вплоть до середины XIX в.

Такие деревянные зубные протезы вырезались из цельного куска древесины (использовался, как правило, массив вишневого дерева) по восковым слепкам верхней и нижней челюсти. Когда деревянные челюсти были вчерне отделаны, начиналась их тонкая подгонка. Внутренняя часть полости рта окрашивалась ярко красным пигментом, туда помещалась

[17] В специальной литературе упоминается 116 точек.

[18] Сегунат – военно-феодальная система правления в Японии, при которой император выполнял сугубо церемониальные функции, а реальная власть принадлежала реальному правителю – сегуну.

деревянный протез, после чего с него удаляли окрашенную «лишнюю» древесину. Работа была настолько тонкой, что самым обычным делом было вырезание на деревянном протезе «рельефа» неба в полости рта. Аналогичная методика используется по сей день, когда зубной врач подтачивает свежепоставленную пломбу, предварительно попросив сжать между зубами кусочек копировальной бумаги (в Европе аналогичным образом «подгоняли» зубные протезы, изготовленные из слоновой кости).

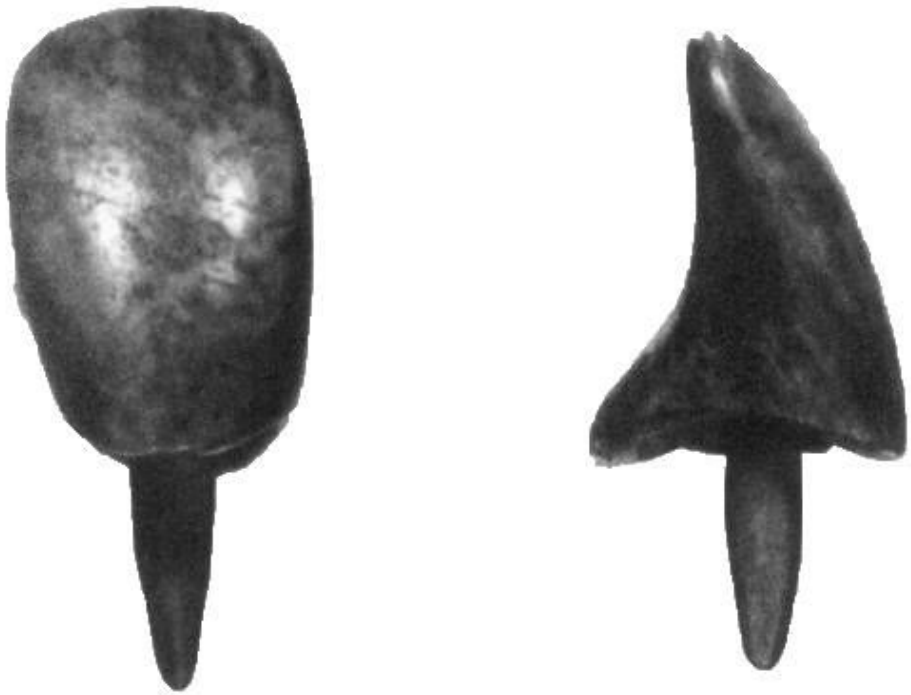

Штифтовые зубы, вставлявшиеся в деревянные протезы или в корневой канал отсутствующего зуба

Для того чтобы максимально сохранить функцию жевания, зубоврачеватели Японии могли закреплять в деревянном протезе с помощью медных или железных штифтов отдельные зубы из мрамора или костей животных. Для того чтобы максимально долго сохранить деревянный протез от воздействия слюны, его могли (вместе с зубами) покрасить в черный цвет и покрыть лаком.

Японский зубоврачеватель, удаляющий зуб у пациента. Пациент стоит на коленях перед дантистом, рядом на листочке рисовой бумаги лежат три деревянных зубных протеза. Раскрашенный рисунок. Около 1800 г.

В XVII в. в Японии зубоврачеванием занималось множество врачей. Среди них были и женщины. В литературе упоминается о буддийской жрице Nakaoka Tei, которая в XIV в. использовала для лечения зубов целый набор инструментов. Она вытачивала из дерева протезы зубов, предварительно получив их восковые слепки.

Японская дама, чистящая зубы кончиком расщепленного ивового прутика. Перед нею коробочка с зубным порошком. Раскрашенный рисунок. Около 1830 г.

В Японии широко использовались для обезболивания китайские методики иглоукалывания и прижигания. Практиковалось и извлечение зубов. В Древней Японии зубы удаляли голыми руками, предварительно расшатав их с помощью деревянного долота и молоточка. Специалисты в области зубоврачевания уже тогда широко использовали рекламу для привлечения клиентуры в виде примитивных «проспектов».

Наряду с зубоврачевателями, имевшими стационарные «клиники», на улицах японских городов, как и в Европе, зубоврачеванием занимались различные шарлатаны и знахари. Только в столице сегуната Эдо их насчитывалось в середине XVII в. до 5600 человек.

Когда коммодор Пирри принудительно «открыл» (1852–1854 гг.) Японию для Европы, то больше всего европейцев поразили рассказы о японских красавицах, красящих зубы в черный цвет. Для японок это была совершенно обычная процедура, свидетельствующая о замужнем статусе женщины. В начале XVIII в. эта мода прочно вошла в быт японских гейш, став их отличительным признаком.

Чернение зубов, сопровождалось устоявшимися приемами ухода за полостью рта. Как правило, это были «зубные щетки», изготовленные из молодых, расщепленных до состояния кисточки веточек ивы. Сам же прутик ивы делался плоским, для того чтобы было удобнее выскабливать язык. В качестве «зубной пасты» использовались ароматизированные мускусом минеральные и органические смеси различной рецептуры. Отметим, что факт продажи подобных «зубных порошков» зафиксирован уже в 1634 г.

Первым европейским дантистом, принесшим в Японию европейские зубоврачебные методики, стал американец. А в 1875 г. первый японец получил лицензию европейского образца, дававшую право на зубоврачебную практику.

Древняя Греция и Рим

Зарождение зубоврачевания в европейском регионе связано с формированием и становлением древнегреческой цивилизации. К началу VI в. до н. э. на территории Греции и островов бассейна Эгейского моря сложилась система городов-государств, основой материального благополучия которых являлось классическое античное рабовладение. Именно на этом экономическом фундаменте сложились самые разнообразные системы гуманитарного и естественно-научного знания. Медицина была важнейшей частью этой интеллектуальной среды.

Медицинские школы Древней Греции достигли расцвета к V в. до н. э. Они были связаны с культом Асклепия[19]; выдающимся представителем школы асклепиадов стал Гиппократ (460–377 гг. до н. э.). В его трудах рассеяны многочисленные упоминания о заболеваниях полости рта и о методах лечения этих заболеваний. Так, Гиппократ утверждал, что имеется связь между расшатыванием зубов и гингивитом, который он объяснял накоплением зубного камня. В своих работах Гиппократ отмечал, что прорезывание зубов сопровождается зудом десен, лихорадкой, диареей. Чаще это наблюдается при прорезывании клыков у полных детей.

Конечно, Гиппократ и его современники были детьми своего времени, и в их текстах встречается много наивных (по меркам сегодняшнего дня) рассуждений. Так, Гиппократ считал, что молочные зубы образуются из молока матери. Гиппократ, исходя из своей концепции циркулирующих жидкостей, считал, что холод приводит к сокращению кровеносных сосудов, а это, в свою очередь, приводит к застаиванию крови и ее загниванию. Некоторые органы были очень чувствительны к холоду, в том числе и зубы. По его мнению, зубы начинали разрушаться под воздействием «слизи» и тех продуктов, которыми питался больной. Врач Диокл (IV в. до н. э.) предложил для пломбирования зубов мастику, состоявшую из камедистой смолы, опиума, перца.

В универсальных лечебных центрах того времени, именовавшихся асклепионами, лечили не только телесные хвори, но и душевные. По сложившейся традиции, излечившиеся больные оставляли в асклепионах вырезанные из камня муляжи излеченных частей тела. В числе этих муляжей сохранились каменные зубы и челюсти, что свидетельствует о том, что в асклепионах, в числе прочего, занимались зубоврачеванием.

[19] Асклепий (в древнеримской мифологии – Эскулап) – в древнегреческой мифологии – бог медицины и врачевания.

Зубоврачебные щипцы. Национальный археологический музей. Афины

В трудах Гиппократа встречается одно из первых упоминаний о щипцах для удаления зубов. Археологические находки подтвердили данные письменных источников. Зубные щипцы, сделанные из железа и известные как «odontagra», были обнаружены археологами при раскопках в различных местах Греции.

Наряду с железными щипцами встречаются зубоврачебные щипцы, сделанные из довольно мягкого металла – свинца. Конечно, свинцовые щипцы не могли обеспечить надежного захвата больного зуба для его извлечения. При этом в то время в широком обиходе имелись довольно прочные бронзовые инструменты. По мнению ряда исследователей, использование мягких металлов для зубоврачебных щипцов было связано с тем, что удалению подлежали только слабо держащиеся зубы, и их извлечение не требовало значительных нагрузок на инструмент. Кроме этого, мягкий металл при небольшом усилии «обволакивал» больной зуб, обеспечивая его максимально плотный захват.

Аристотель, который жил спустя сто лет после Гиппократа, в своих естественно-научных трудах также упоминал о заболеваниях зубов. Однако то, что он был далек от медицины, привело к множеству ошибок. Самой известной из них является утверждение Аристотеля о том, что у мужчин зубов больше, чем у женщин. Кроме этого, Аристотель утверждал, что зубы сохраняют способность расти на протяжении всей жизни человека. Труды Аристотеля считались непогрешимыми и в эпоху христианства, поэтому в средневековой Европе эти ошибочные утверждения Аристотеля имели самое широкое хождение.

В своей знаменитой «Механике», иллюстрируя принцип действия рычага, Аристотель описывает действие зубных щипцов. Судя по всему, во времена Аристотеля действие зубоврачебных щипцов с мягкими наконечниками было общеизвестным и вполне годилось для иллюстрации теоретических рассуждений. Кроме этого, такое широкое распространение зубоврачебных щипцов говорит о том, что в это время извлекались не только больные расшатанные зубы, но и зубы, плотно сидящие в челюсти.

Греческие философы не разделяли научную среду на отдельные сферы, поэтому в работах естественнонаучного характера они часто обращались к медицине, в том числе и к зубоврачеванию. Например, древнегреческий ученый Теофраст (372–287 гг. до н. э.) в своем трактате «Естественная история растений» описал целебные свойства лекарственных растений (алтея, грецкого ореха, календулы, облепихи, скумпии и др.), которые до сего дня применяются в стоматологической практике. Теофраст в своих трудах также упоминал и о средствах гигиены полости рта. К этому времени Греция попала под контроль Рима, и распространение средств гигиены полости рта связано с римским влиянием. Греки начали использовать для чистки зубов пемзу, тальк, коралловый порошок и окислы железа.

Обращаясь к истории Древнего Рима, отметим, что первой высокоразвитой культурой, сформировавшейся на Апеннинском полуострове, стала культура этрусков (VIII–IV вв. до н. э.), населявших север Италии. В конце VII в. до н. э. этруски основали маленькое поселение на реке Тибр, со временем превратившееся в столицу могучей Римской империи. От этого народа остались, по сути дела, только смутные предания и многочисленные надгробия.

Одним из самых ярких артефактов ушедшей культуры стали зубные мосты. Древние этруски вытачивали искусственные протезы из зубов животных. В их гробницах (примерно VII в. до н. э.) найдены своеобразные мостовидные протезы, укрепленные при помощи золотых колец или полос.

Зубные протезы этрусков, несмотря на их разнообразие (для одного или нескольких зубов), изготовлены по одной компоновочной схеме. Как правило, изготовленная из мягкой расплющенной золотой проволоки полоска закреплялась на здоровых зубах, а утраченные зубы заменялись искусственными и обжимались золотой проволокой. Часто, для того чтобы жестко зафиксировать искусственные зубы, использовались золотые заклепки, соединявшие искусственный зуб и золотую пластинку. В результате формировалась довольно жесткая конструкция. Искусственные зубы, как правило, вырезались из зубов телят или волов. Судя по всему, эти зубы извлекались из челюстей животных, когда они еще не прорезались. Иногда использовались широкие зубы волов, которые, будучи вставленными в зубной протез, заменяли сразу два утраченных человеческих зуба.

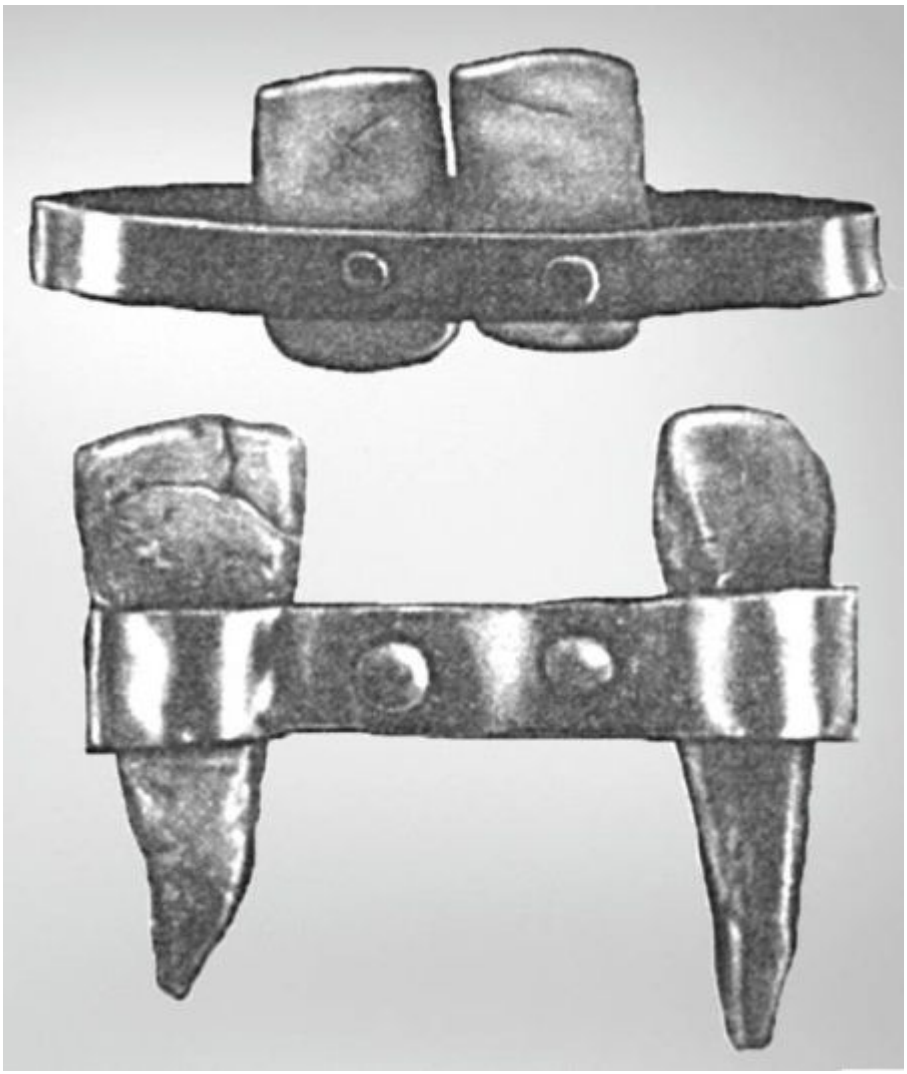

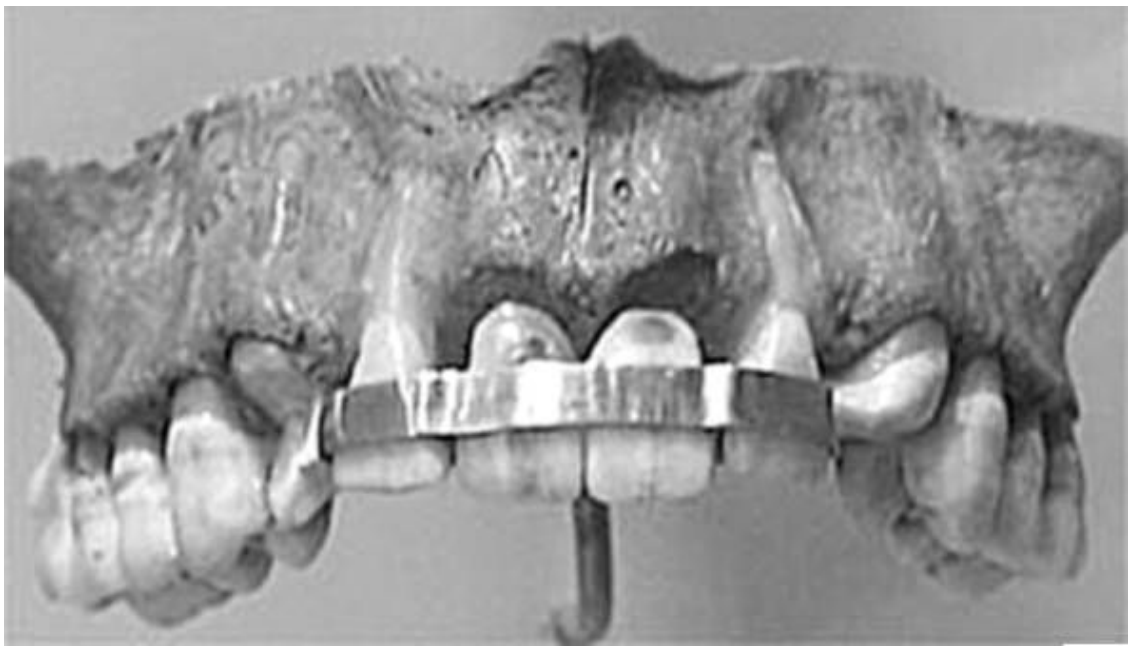

Зубные протезы работы этрусских мастеров

Древний Рим сформировался и развивался как военная держава. Постоянные войны, которые велись республикой, а затем и империей, давали обильный материал для врачей, специализировавшихся в области хирургии.

Кроме этого, врачи Древнего Рима охотно перенимали достижения в области медицины эллинистического мира. Греческие врачи, в том числе и специализировавшиеся в области зубоврачевания, были необычайно популярны в Древнем Риме. И к тому были веские основания. Например, в 401 г. до н. э. в греческих письменных источниках зафиксировано первое письменное упоминание о язвенном стоматите. Им заболели воины армии греческого полководца Ксенофона, отступающие из Азии после неудачного похода против персов.

Все это в совокупности вывело уровень зубоврачебной практики в Древнем Риме на достаточно высокий уровень. О зубных золотых мостах, видимо, изготовленных по этрусским методикам, упоминается в «Законах 12 таблиц» (450 г. до н. э.). В одном из законов (таблица 10, п. 8) зафиксирован запрет на похороны усопших вместе с золотыми украшениями, надетыми на них: «А также золота с покойником пусть не кладут. Но если у умершего зубы были скреплены золотом, то не возбраняется похоронить или сжечь его с этим золотом». Так тогда препятствовали выводу золота из повседневного обращения, но этот запрет не распространялся на упомянутые золотые протезы. Само существование закона, упоминающего о зубных протезах («зубы были скреплены золотом»), свидетельствует, что зубоврачебные технологии времен этрусков не были утрачены, и римляне не только изготовляли примитивные зубные протезы, но и квалифицировано закрывали кариозные зубы золотыми коронками.

Отметим, именно римляне первыми вывели процесс изучения медицины на государственный уровень. При императоре Веспасиане (9-79 гг. н. э.) была учреждена первая государственная медицинская школа – Schola Medicorum. Особо отметим – на законодательном уровне женщинам позволялось изучать медицину и заниматься медицинской практикой.

Так как в Древнем Риме зубоврачевание не было выделено в качестве медицинской специализации, а являлось частью общемедицинской деятельности, в латинском языке той эпохи отсутствовал термин, обозначающий врача, занимающегося зубоврачеванием. В результате в дошедших до нас письменных источниках времен императора Тиберия среди хирургических инструментов упоминаются и щипцы для извлечения корней зубов.

Практически все виднейшие римские врачи так или иначе обращались к проблемам зубоврачевания. Древнеримский энциклопедист Авл Корнелий Цельс (25 г. до н. э. – 50 г. н. э.) в своих трудах описывал заболевания десен, сопряженные с расшатыванием зубов. Лечить эту болезнь он рекомендовал жеванием незрелых яблок или груш и держанием их сока во рту, а также наложением на подвижные зубы лигатур. В трудах Цельса зубная боль именовалась «худшей из пыток», и тем не менее врач рекомендовал использовать сначала все возможные средства консервативного лечения (разнообразные горячие припарки, полоскания рта и пр.), прежде чем удалять больной зуб.

Личные врачи римских императоров врачевали не только телесные болезни своих хозяев, но и лечили их зубы. Например, в I в. н. э. древнеримский хирург Архиген[20], врач императора Траяна, одним из первых с лечебной целью просверлил полость зуба с применением специального инструмента. Врач римского императора Клавдия – Скрибониус Ларгус (Scribonius Largus) составил труд, включивший в себя 271 рецепт. Часть из них была посвящена борьбе с зубной болью. Ряд этих рецептов основан на искренних заблуждениях, но именно эти мифические рецепты потом прожили долгую жизнь. Так, вслед за другими медиками, Скрибониус Ларгус утверждал, что кариес вызывается зубными червями, и одним из эффективных методов борьбы с ним является окуривание тлеющими на древесном угле семенами белладонны. Окуривание должно было сопровождаться ополаскиванием рта горячей водой, с которой якобы и удалялись зубные черви.

Древнеримские бронзовые щипцы для удаления зубов

Римская медицина была частью своего времени, поэтому наряду с рационалистическими идеями включала в себя древние мифы, восходившие к эпохе древних цивилизаций Месопотамии (миф о зубных червях), суеверия эллинистического мира, магические манипуляции, восходившие ко времени этрусков. Поэтому даже известный Плиний Старший всерьез описывал следующую методу борьбы с зубной болью: необходимо поймать лягушку при свете полной луны, открыть ей рот и плюнуть в него, произнося некую магическую формулу: «Лягушка уходи, забрав мою зубную боль вместе с червями». Он же в качестве профилактики советовал дважды в месяц откусывать голову летучей мыши, при этом честно добавляя, что не ручается за эффективность подобных профилактических мер.

[20] Архиген – греческий врач. Родился в Сирии, с таким успехом лечил в Риме в царствование Траяна, что Ювенал дал его имени значение всякого великого врача. Из сочинений Архигена сохранились одни отрывки.

В Древнем Риме, как и в Греции, существовала практика подношения богу Асклепию муляжей частей тела, нуждающихся в исцелении или уже исцеленных (вотивные дары)[21]. Были эти предметы из бронзы или керамики, что позволяло изготавливать огромный спектр различных органов и частей тела. Хотя подобная практика существовала и у более ранних культур, очень популярной она стала в Древнем Риме – в частности, между 400 г. и 100 г. до н. э. В Санкт-Петербургской Кунсткамере хранится муляж рта и зубов, изготовленных в Италии в период с 200 г. до н. э. до 200 г. н. э.

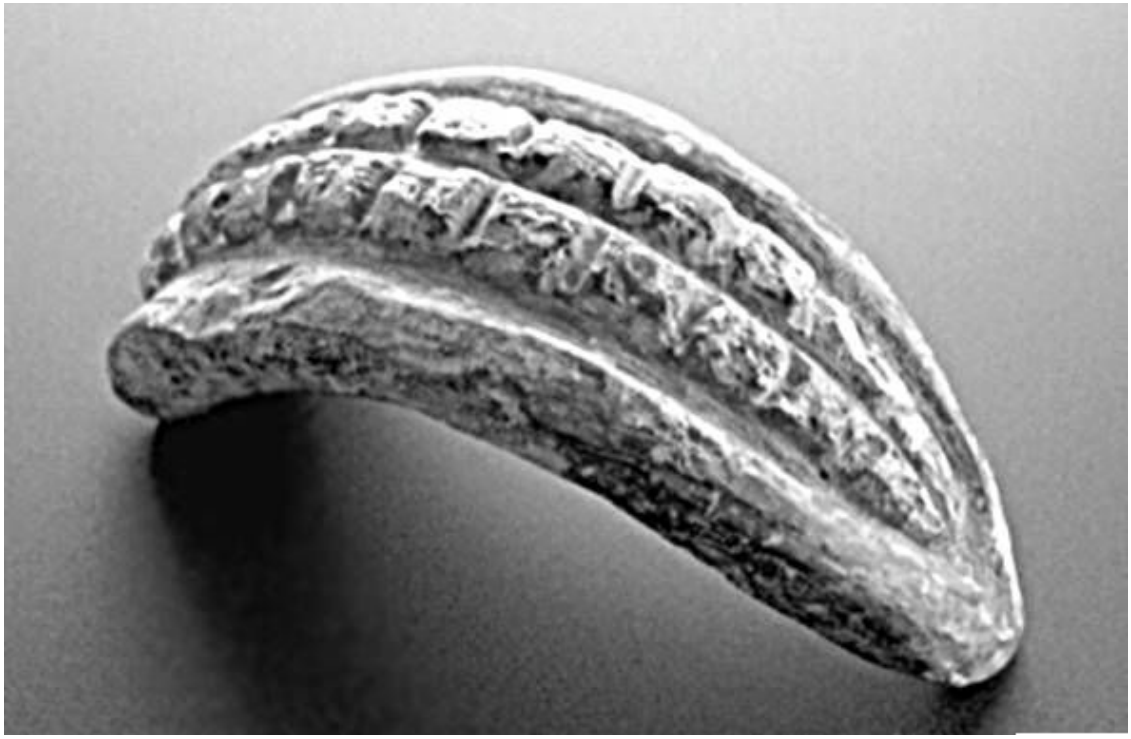

Вотивные рот и зубы. Италия 200 г. до н. э. – 200 г. н. э. Кунсткамера

Также в Кунсткамере хранится римский зубной амулет на бронзовой ручке (Италия, 100-500-е гг. н. э.).

У римского писателя Плиния можно прочитать описание методики действия подобного амулета, облегчавшего прорезывание зубов у детей. Плиний рекомендовал использовать для амулета зубы волка или лошади. Амулет размещался на теле ребенка или в непосредственной близости к нему, что «гарантировало» безболезненное прорезание зубов и спокойный сон родителей.

[21] Вотивные предметы, или дары (от лат. Votivus – посвященный богам, votum – обет, желание), – различные вещи, приносимые в дар божеству по обету ради исцеления или исполнения какого-либо желания.

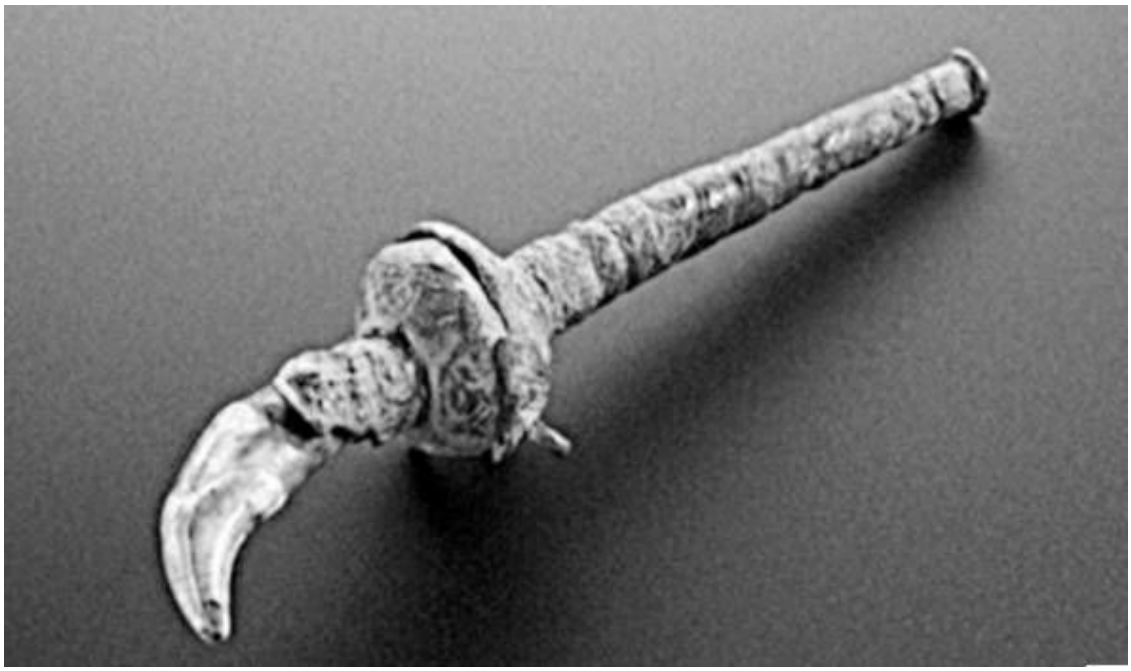

Зубной амулет на бронзовой ручке. Италия. 100–500-е гг. н. э. Кунсткамера

Огромный вклад в медицину эпохи Древнего Рима принадлежит Галену, среди пациентов которого был и римский император Септимий Север. Римский врач Клавдий Гален (131–199 гг. н. э.) кроме практической деятельности занимался вивисекцией (на свиньях и обезьянах). Его авторитет был столь высок, что только в эпоху Возрождения ученые оспорили многие из его анатомических представлений.

Например, Галену принадлежит первое подробное описание жевательных мышц и мышц шеи. В трудах Галена описана клиника афтозной сыпи на слизистой оболочке полости рта. Он полагал, что воспаление десен является результатом нарушений питания, недостаток последнего расширяет альвеолы и ослабляет фиксацию зубов. В медицину вошел, связанный с именем Галена, метод изготовления лекарств – галеновы препараты.

В эпоху Римской империи практика изготовления вставных челюстей из различных материалов получила самое широкое распространение. Судя по всему, именно в это время в зубоврачевании сложилось некое разделение труда, когда конструкцию зубного моста прорабатывал врач, а исполнял конструкцию в металле и кости либо квалифицированный ремесленник, либо ювелир, если речь шла о работе с драгоценными металлами.

Вставные зубы и зубные протезы были доступны, конечно, только состоятельным гражданам Рима, но и этого было достаточно, чтобы в древнеримской сатирической литературе остались многочисленные «зубоврачебные следы». Высмеивание стареющих «красоток» времен упадка Римской империи, активно пользовавшихся зубными протезами, стало даже неким штампом в сатирической литературе того времени.

Те же литературные источники времен поздней империи наглядно показывают, какое внимание уделялось знатными римлянами уходу за полостью рта. Во многом это было следствием многолетних и многочисленных рекомендаций медиков. Так, в литературных памятниках периода эллинизма (Плиний Старший, Апулей, Марциал и др.) имеются описания пальцевого массажа десен, рецепты зубных порошков. В состав последних входили тальк, пемза, измельченные кости животных, зола растений, шерсть, пропитанная медом, и т. д. Античный историк Плиний предложил свой рецепт зубного порошка, в состав которого входила измельченная скорлупа устриц, смешанная с медом и водой.

Уход за полостью рта был столь изощренным среди аристократической верхушки Древнего Рима, что имеются свидетельства того, что во время пиров гостей в обязательном порядке снабжали зубочистками, которыми они очищали полость рта перед каждой сменой блюд.

Раскол[22] Римской империи на Западную и Восточную в 395 г. привел к формированию Византийской империи. Западная Римская империя погибла под ударами варваров в 476 г., а Византия пережила свою западную сестру на тысячу лет, просуществовав до 1453 г. Фактически Византийская империя стала хранительницей всех интеллектуальных богатств эллинистического мира, включая, конечно, и медицинские знания.

Византийские медики, восприняв медицинские знания Древнего Рима, продолжали творчески развивать их. Например, Павел Эгинский (605–690 гг. н. э.) – византийский врач, автор трактатов по хирургии (главным образом, военной). В одной из своих работ он целый раздел посвятил вопросам хирургической стоматологии. Кроме этого, он описал методику удаления зубных камней долотом. Он же рекомендовал чистить зубы после еды, подчеркивая, что пища, прилипая к зубам, оставляет на них налет. Фактически Павел Эгинский стал последним из врачей эллинистического мира, пытавшимся сохранить медицинские идеи предшественников, в том числе и в области зубоврачевания, поскольку при его жизни Византия уже более ста лет являлась Османской империей, и центр исследований в области медицины постепенно перемещается на Восток. Европа в это время неотвратимо погружалась в кровавый хаос Темных веков раннего Средневековья.

[22] Еще в 285 г. н. э. римский император Диолектиан разделил Римскую империю на восточные и западные области. В 330 г. н. э. римский император Константин Великий сделал Византию официальной столицей восточных областей.

Зубоврачевание в период Средневековья

Падение западной Римской империи в V в. н. э. на несколько столетий погрузило Европу в кровавый хаос. Деградация носила всеобщий характер, и медицинские знания периода античности на долгие столетия стали считаться недостижимыми интеллектуальными вершинами. Медицинские тексты античных авторов распространялись трудами монахов-переписчиков, а латинский язык из общеупотребительного превращается в язык научной элиты того времени. Главными культурными центрами на столетия становятся католические монастыри. Постепенно формируется такое явление, как монашеская медицина. На развитие естественно-научных взглядов этого периода огромное влияние стала оказывать теология.

Научные исследования были заменены простой компиляцией текстов античных авторов. Например, вновь и вновь повторялось утверждение Аристотеля о том, что мужчины имеют 32 зуба, а женщины – только тридцать. Это тем более странно, что пытки в то время являлись самым обычным делом, но авторитет Аристотеля был столь бесспорен, что никто не удосужился подсчитать количество зубов «по факту». Епископ Виндикиан (Vindician, ок. 632 – ок. 712) повторял заблуждения Гиппократа о том, что зубная боль зарождается в голове, а уже затем опускается к зубам, сосредотачиваясь в его корне. В его трудах приводятся многочисленные рецепты для борьбы с зубной болью, например спаржа, сваренная в уксусе и соке плюща и приложенная в качестве компресса на ухо.

Вершиной таких «рецептов» стали молитвы у мощей святых, «гарантировавших» избавление от зубной боли.

В то время зубную боль терпели буквально «до последнего» и прибегали к оперативному вмешательству только тогда, когда зуб уже буквально вываливался. Более того, удаление крепко сидящего зуба считалось вредной для здоровья пациента процедурой. Так, один из анонимных авторов VII в. упомянул пациента, который умер после удаления зуба. По мнению автора, это и стало причиной смерти, поскольку именно больной зуб «обеспечивал связь» между мозгом и легкими.

К проблемам зубоврачевания обращались не только монахи, но и монахини, например св. Хильдегарда Бингенская (Hildegard von Bingen, 1098–1179). Немецкая монахиня, стоявшая во главе женского монастыря Рупертсберг под Бингеном (Рейнланд-Пфальц), занималась естествознанием и медициной.

Св. Хильдегарда Бингенская

Среди творческого наследия Хильдегарды особое место занимает «Книга о внутренней сущности различных природных созданий» («Liber subtilitatum diversarum naturarum creaturarum»), первая часть которой называется «Книга о простой медицине» («Liber simplicis medicinae»), вторая – «Книга об искусстве исцеления» («Liber compositae medicinae»). В первой книге описываются растения, минералы, деревья, камни, животные и металлы с присущими им лечебными и нелечебными свойствами. Во второй книге Хильдегарда обращается к человеческому телу, его органам и функциям, причинам и методам лечения болезней[23].

[23] Наряду с прочими лекарственными травами трактат подробно описывает лечебное применение конопли, которая «растет, когда воздух не слишком горяч и не слишком холоден, и такова же ее природа, а ее семена содержат целебную

Обращаясь к заболеваниям зубов, Хильдегарда считала, что зубная боль происходит от «распадающейся крови» в артериях, которая снабжает зубы. В числе многих она упоминала и о «зубных червях», рекомендуя окуривать больного дымом алое, который «изгонит» зубных червей. Говоря о зубных червях, вызывающих кариес, монахиня указывала на необходимость профилактических мер, настоятельно рекомендуя регулярно ополаскивать рот свежей холодной водой. Описывая свойства лечебных трав и минералов, Хильдегарда отмечала, что многие из них обладают лечебными свойствами, облегчающими зубную боль. Из методик оперативного вмешательства Хильдегарда указывала только на возможность вскрытия десны, для того чтобы облегчить дренаж гноя.

Научные воззрения, основанные на религиозной схоластике, безусловно, тормозили развитие медицины в целом и зубоврачевания в частности. Более того в XI в. возобладала точка зрения, что молитва является лучшим лекарством, чем врачебные методики, восходящие к языческой греко-эллинистической культуре. Наконец, буллой папы римского, провозглашенной в 1163 г. в городе Туре, практика операционной хирургии для монахов была категорически запрещена. В результате возник раскол между медициной терапевтической и медициной хирургической, при этом медицина хирургическая считалась низшим звеном медицинской профессии. Такой раскол, конечно, шел в ущерб медицине.

Во время Темных веков в Европе, когда научное знание сковали религиозные догматы, носителем медицинских знаний эллинистического мира стал исламский мир. Тогда на арабский язык активно переводились медицинские тексты античных и раннехристианских авторов. Время правления халифа Гарун аль-Рашида (763(766)-809) стало временем научного и культурного процветания халифата Аббасидов. При этом халифе на арабский язык были переведены различные медицинские трактаты, написанные на латинском языке. Эти переводы дошли до нашего времени и не канули в Лету в период Темных веков в Европе.

При этом в первой половине VIII в. арабы сумели укрепиться на Пиренейском полуострове, непосредственно граничившем с империей Карла Великого. Одним из медицинских центров Испании в то время становится Кордовский халифат. Его столица Кордова славилась своими богатейшими библиотеками, больницами и знаменитым университетом. Упомянем и о том, что в Испании тогда жило множество евреев, среди которых профессия врача пользовалась огромным уважением, и среди них были выдающиеся медики своего времени.

Как и у многих народов, уход за полостью рта регламентировался священными текстами. Например, в сурах Корана имеются религиозные предписания стоматологического характера: «Чистить зубы – это путь восхваления бога».

Ислам предписывает ряд стоматологических процедур – полоскание полости рта перед молитвой трижды (15 раз в день). Арабы чистили зубы с помощью палочки из ароматного дерева с расщепленным наподобие кисточки концом – miswak.

силу, и здоровому человеку надлежит есть их в цельном виде, и они легки и полезны для желудка, ибо изгоняют из него слизь, и они легко перевариваются и уменьшают количество дурных жидкостей и усиливают благотворные жидкости. Но если коноплю будет есть человек с нездоровой головой и пустым мозгом, у него будет болеть голова. Тому же, чья голова здорова и мозг полон, она не причинит вреда. У того, кто тяжело болен, она вызовет боли в желудке. Тому же, кто умеренно болен, она не причинит вреда. Но тот, у кого простужен желудок, пусть выварит коноплю в воде и, отжав, завернет ее в тряпицу. И пусть положит на свой желудок, пока она не остыла, и это укрепит его и вернет ему здоровое состояние… Конопляный холст полезен для перевязывания язв и ран, ибо тепло в нем умеренное».

Абу Бакр Мухкамед ибн Закария ар-Рази

Если говорить о медицинской литературе, посвященной зубоврачеванию, то до нашего времени не дошли специализированные трактаты арабских авторов, посвященные исключительно этой теме. Как правило, арабские авторы повторяли положения античных авторов, добавляя к ним свои наблюдения. Например, с именем Абу аль Хасан Али ибн Сахль Рабан аль-Табари (838–870) связано создание одной из первых медицинских энциклопедий. В этом труде кратко упоминается о некоторых методиках лечения зубов, рекомендации по удалению дурного запаха изо рта, рецепты различных составов зубных паст.

Только в X в. на Востоке появляются ученые, уделившие в своих исследованиях значительное внимание проблемам зубоврачевания. Наиболее известен среди них персидский ученый, врач, алхимик, философ Абу Бакр Мухаммед ибн Закария Ар-Рази (865–926). Многие из его трудов[24] были переведены на латинский язык и получили широкую известность среди европейских ученых. Если упомянуть о его рекомендациях в области зубоврачевания, то это довольно стандартные для того времени рекомендации прижигания нерва в больном зубе раскаленной иглой, окуривание для изгнания «зубных червей», использование квасцов

[24] Книга «Аль-хави» («Всеобъемлющая книга по медицине») и 10-томная «Медицинская книга, посвященная Мансуру». Ар-Рази (латинизир. имя Разес) также составил наставления по сооружению больниц и выбору места для них, написал труды о значении специализации врачей («Один врач не может лечить все болезни»), о медицинской помощи и самопомощи для неимущего населения («Медицина для тех, у кого нет врача») и др. Он одним из первых начал применять вату при перевязках и кетгут при сшивании ран, описал специальный инструмент для извлечения инородных тел из глотки.

и мастики в зубоврачевании. Он был противником извлечения больных зубов, рекомендуя использовать пасту с добавлением мышьяка для ослабления зубной боли. Он также рекомендовал для лечения болезней пародонта розовое масло, мед. Для укрепления подвижных зубов Ар-Рази использовал вяжущие эликсиры, порошки, а при лечении гингивита проводил скарификацию (надрезание) десен. Кариозные полости Ар-Рази рекомендовал закрывать медленно твердеющей массой из мастики и квасцов. Догадываясь о влиянии состояния полости рта на течение внутренних болезней, он детально разработал меры по уходу за больным и указывал на особую важность ухода за ртом и зевом. В хирургии Ар-Рази предложил инструмент для извлечения из глотки инородных тел.

Известнейшим хирургом исламского мира был Абу аль-Касим Халиф ибн аль-Аббас аль Зарави (936-1013), живший в Андалусии (Кордовский халифат). О его общемедицинском уровне говорит то, что он первым в истории медицинской литературы описал внематочную беременность и указал на наследственный характер гемофилии. Если говорить о зубоврачевании, то Абу аль-Касим описал заболевания пародонта. Он рассматривал заболевание как местный процесс, вызванный зубным камнем, в связи с чем разработал набор инструментов для его удаления. Он также описал методику снятия зубных отложений и лечения заболеваний десен.

Говоря об удалении больных зубов, Абу аль-Касим советовал не торопиться с их извлечением, называя зуб «благородным органом». Тем не менее он описал несколько методик извлечения больных зубов. Сначала необходимо отделить плоть десны от зуба, затем расшатать его с помощью пальцев или щипцов. Затем хирург, жестко зафиксировав голову больного между своими коленями, извлекает зуб, стараясь не обломить его корни. Описывая методику извлечения зуба, ученый упоминал о шарлатанах от медицины, которые, взявшись за извлечение зуба, ломали корни или выдирали зуб с частью десны. Выдернутые зубы врач советовал заменять искусственными, сделанными из кости вола.

Настоящим ученым-энциклопедистом древности был Аду Али Хусейн ибн Абдаллах ибн Сина (980-ЮЗУ), которого в Европе именовали Авиценной. О его общественном и профессиональном статусе говорит то, что он был придворным врачом саманидских эмиров и дайлемитских султанов и некоторое время выполнял обязанности визиря в Хамадане. Самой известной книгой[25] ученого стал «Канон врачебной науки», написанный им в 35 лет.

[25] Среди других медицинских трактатов Авиценны упомянем: «Лекарственные средства» – в произведении подробно приведены роль сердца в возникновении и проявлении пневмы, особенности диагностики и лечения заболеваний сердца; «Удаление вреда от разных манипуляций посредством исправлений и предупреждений ошибок»; «О пользе и вреде вина»; «Поэма о медицине»; «Трактат о пульсе»; «Мероприятия для путешественников»; «Трактат о сексуальной силе», в котором описаны диагностика, профилактика и лечение сексуальных нарушений; «Трактат о уксусе и меде» – описаны приготовление и лечебное применение различных по составу смесей уксуса и меда; «Трактат о цикории»; «Кровеносные сосуды для кровопускания».

Страница рукописи из «Канона»

О зубоврачевании Авиценна писал вскользь. И тем не менее в знаменитом «Каноне» Авиценна описал болезни пародонта и рекомендовал способы укрепления подвижных зубов. При заболеваниях десен (их «рыхлости») он предлагал использовать лекарственные травы, фрукты. Вот некоторые из его рецептов: «кора дикой виноградной лозы с медом излечивает кровоточащие десны», «миррой с вином и оливковым маслом полощут рот, и это очень укрепляет зубы, придает им твердость, препятствует их разъеданию, укрепляет десны». Он отмечал необходимость сохранения здоровых зубов, рекомендуя несколько составов для приготовления зубных паст[26] (жженый рог оленя, соль, истолченные раковины улитки). При травмах или заболевании десен рекомендовал применять препараты, изготов-

[26] Из 2600 лекарственных средств, описанных в «Каноне», 1400 – растительного происхождения.

ленные на основе сырой нефти, мозга зайца или молока ощенившейся собаки. Авиценна, вслед за другими авторами, рекомендовал окуривание для удаления «зубного червя».[27]

Авиценна разделял мнение Галена о чувствительности зубов: «Знай, что зубы принадлежат к числу костей, обладающих чувствительностью, ибо к ним идут из мозга мягкие нервы. Когда они болят, то ощущается возникающее в них биение и подергивание». В «Каноне» представлена одна из первых классификаций болезней зубов и полости рта, нашедшая отражение в современной стоматологии: «зубная боль», «шатающийся зуб», «образование дупла», «разъедание зубов», «изменение цвета зубов», «скрип зубами», «опухоли десен», «дурной запах десен».

Весьма разнообразны методы лечения зубов и «зубные лекарства», предложенные Авиценной: «Цель при лечении разъедания – воспрепятствовать увеличению разъеденного. Это достигается путем очищения испорченного вещества. Часто приходится сверлить зуб тоненьким сверлом, чтобы из него вышла причиняющая страдания материя и чтобы лекарства нашли проход вглубь зуба»[28].

Таким образом, в труде Авиценны были обобщены методики в области зубоврачевания, накопленные арабским Востоком в Средние века. В них дано исчерпывающее и оригинальное для своего времени изложение стоматологической теории и практики древности и раннего Средневековья.

Вплоть до XIII в. европейская медицина существовала в рамках устоявшихся представлений, сформированных представлениями еще эллинистических авторов. Из трактата в трактат повторялись многовековые утверждения о «зубном черве», который поедает зуб, и прерывистые боли так же привычно объяснялись движениями «зубных червей». С этим «вечным» «зубным червем» пытались бороться привычными со времен античности окуриваниями, но имелись и новации. Например, начали использоваться методики, пришедшие с арабского Востока, где использовались различные кислоты, для того чтобы вывести «зубного червя». Проблема заключалась в том, чтобы защитить остальную полость рта от разъедающего действия кислоты. Для решения этой проблемы вокруг кариозного зуба вылепливалась из воска полость, в которую и заливалась кислота, убивавшая нерв в зубе и, соответственно, «изгонявшая» «зубного червя».

В это время широкое распространение получили самые причудливые рецепты, призванные покончить с зубной болью. Например, предлагалось жевать сырой мозг зайца, при этом считалось, что это средство не только прекратит зубную боль, но и заставит вырасти новые зубы взамен утраченных. Складывается такое впечатление, что чем мерзопакостней были ингредиенты, тем более эффективным считалось лекарство.

В эпоху Средневековья жесткий запрет на занятия хирургией монахам – главным носителям медицинских знаний – привел к тому, что эта область медицины была постепенно монополизирована цирюльниками. Постепенно цирюльники освоили различные методики оперативной хирургии от стандартного кровопускания до извлечения зубов. Впоследствии и среди цирюльников произошло размежевание, вылившееся в XIV в. (во Франции гильдия парикмахеров была организована в 1210 г.) в их разделение на хирургов и цирюльников, которым было запрещено заниматься серьезной хирургией. Уделом цирюльников стали только простейшие операции, в том числе кровопускание и извлечение зубов.

Выделение гильдии хирургов из числа членов цеха цирюльников в Англии произошло в эпоху правления королей династии Тюдоров. Гильдия хирургов была создана еще в 1368 г., но в 1462 г. ее включили в структуру Лондонской гильдии цирюльников. В 1535 г.

---

[27] «Взять четыре семени лука-порея и два с половиной лука, замесить их с жиром козла до получения однородной пасты и сделать из нее пилюли весом в один монету. Сжечь одну пилюлю при покрытой голове пациента».

[28] Цит. по: *Давыдова Т.В.* «Канон врачебной науки», как источник по истории зубоврачевания Среднего Востока // Материалы VI Все-рос. конф. «История стоматологии». М., 2012. С. 77–79.

членство в хирургическом цехе получили и монахи, изгнанные из католических монастырей, закрытых распоряжением Генриха VIII, создавшего после разрыва с католической церковью новую структуру – англиканскую церковь. Крайне низкая квалификация монахов-лекарей подорвала и так невысокую репутацию хирургов-зубоврачевателей.

Хирург-цирюльник

Конкуренция в борьбе за клиента между хирургами и цирюльниками достигла тогда такого накала, что тот же Генрих VIII создает отдельную гильдию цирюльников. До нас дошла картина Ханса Гольбейна-младшего (1497–1543), изображающая английского короля Генриха VIII в окружении практикующих врачей. Среди 17 персонажей картины искусствоведы отмечают четырех хирургов и четырех цирюльников, представляющих свои цеха. Королевский указ 1540 г. четко разграничивал сферы занятий каждой из гильдий. Хирурги не имели права заниматься стрижкой и бритьем, а цирюльники – заниматься оперативной

хирургией. Единственной разрешенной для цирюльников областью хирургии было зубоврачевание: они могли извлекать зубы и делать кровопускания.

В результате в Англии в первой половине XVI в. сложилась следующая иерархия: на вершине профессии находились лекари, лечившие внутренние болезни; далее шли хирурги, которые под наблюдением лекарей могли проводить ампутации и полостные операции; в самом низу этой профессиональной пирамиды находились цирюльники, занимавшиеся «малой хирургией», в том числе зубоврачеванием и кровопусканием.

Накапливание и осмысление медицинских знаний в эпоху позднего Средневековья шло очень медленно. Вместе с тем в ряде медицинских трактатов встречались интересные для своего времени наблюдения. Например, в XIII в. французский медик Жуанвиль первым подробно описал цингу, которую он наблюдал среди участников крестового похода Людовика IX. В тех же медицинских трактатах встречаются рассуждения, что заболевания зубов имеют внутренние и внешние причины. К внешним причинам относили употребление горячей пищи сразу же после холодной (и наоборот), постоянное употребление жесткой пищи (костей), пренебрежение ежедневным уходом за зубами.

Прорывные методики области зубоврачевания в период позднего Средневековья связаны с именем французского хирурга Ги де Шолиака. В 1363 г. им была издана книга «Начала искусства хирургической медицины». Это был «хирургический бестселлер», переведенный на большинство европейских языков и выдержавший более 130 изданий. Об уровне медицинских знаний Ги де Шолиака свидетельствует и то, что он, выходец из крестьянской семьи, стал личным врачом трех пап: Климента VI (1342–1352 гг.), Иннокентия VI (1352–1362 гг.) и Урбана V (1362–1370 гг.).

Довольно заметная часть книги была посвящена заболеваниям полости рта. Многие из его рекомендаций, связанных с правилами стоматологической гигиены, сохраняют актуальность до настоящего дня: избегать слишком холодной или горячей пищи, остерегаться резкой смены блюд от слишком холодной к слишком горячей пищи и наоборот; избегать пищевых продуктов, имеющих тенденцию прилипать к зубам. К этим рекомендациям прислушивались не только потому, что они могли сохранить зубы здоровыми. Так, придворные дамы во времена короля Людовика XI старались не употреблять твердую пищу, т. к. верили, что усиленное жевание приводит к образованию морщинок на лице. Кроме этого, Ги де Шолиак рекомендовал чистить зубы смесью меда, жженной соли и небольшого количества уксуса. Отметим и то, что современник Ги де Шолиака монах Бурсо в 1373 г. создал зубной эликсир («зубочистный эликсир отцов бенедиктинцев»), который пользовался популярностью несколько веков.

Для укрепления шатающихся зубов Ги де Шолиак советовал применять вяжущие средства, а в случае выпадения зубов заменять их либо зубами другого человека, либо зубами, вырезанными из кости животных, прошив их золотой нитью. Хирург описал различные смеси для заполнения поврежденных зубов, однако пропорции составления этих смесей не упомянуты.

В своей книге Ги де Шолиак описал инструмент для удаления зубов, устроенный по принципу рычага и получивший название «пеликан». При этом неизвестно, использовал ли сам Ги де Шолиак «пеликан» или только наблюдал за его использованием цирюльником. Он настаивал на том, чтобы цирюльники, выполнявшие хирургические манипуляции (в том числе по извлечению зуба), делали это только под наблюдением опытных хирургов, контролирующих их действия.

Ги де Шолиак описывает целую группу препаратов, применение которых приводило либо к полному, либо к частичному обезболиванию. Среди них, в первую очередь, он упоминает опиум и настойку из корня мандрагоры. Любопытна и методика применения обезболивающих препаратов, что необычайно важно для зубоврачевания. Ги де Шолиак рекомен-

довал пропитывать губку наркотическими препаратами, затем высушивать ее на солнце, а перед операцией помещать губку в теплую воду и затем дать подышать ее парами пациенту.

Миниатюра из средневекового трактата. Удаление зубов. 1300-е гг.

Особо отметим, что именно Ги де Шолиак ввел в научный оборот термин «дантист». Это был врач нарождающейся формации, уже мало верящий в то, что мазь, приготовленная из жира лягушки, способствует удачному удалению зуба. Наиболее заметным из последователей Ги де Шолиака стал профессор Университета из Болоньи Джованни д'Арколе (Giovanni d'Arcoli, 1412–1484). В его медицинских трудах наряду со стандартными описаниями лечения зубов и методик их извлечения впервые упоминается о новых материалах, используемых для пломбирования кариозных зубов. Именно Джованни д'Арколе впервые в медицинской литературе упоминает о золотой фольге, используемой для пломбирования кариозных зубов. Судя по тексту, это была уже отработанная и привычная для своего времени методика, поскольку о золотой фольге Джованни д'Арколе упоминает как о самой очевидной и всем хорошо известной вещи. Отсюда мы можем сделать вывод, что, несмотря на весь консерватизм в медицине эпохи позднего Средневековья, методики в области зубоврачевания продолжали развиваться, и к середине XV в. в Европе начали применять золотую фольгу для пломбирования кариозных полостей, предварительно очистив полость зуба скребками и прижигая пульпу зуба азотной кислотой.

Ги де Шолиак

Эпоха Возрождения (Ренессанс) в Европе стала своеобразной интеллектуальной революцией, разрушившей оковы средневекового религиозного догматизма. Эта революция затронула все области знания, включая, конечно, и медицину. Одной из предпосылок такого мощного явления, как Ренессанс, стало массовое бегство интеллектуальной элиты Византии, хранившей знания эллинистического мира, в Европу после захвата в 1453 г. турками-сельджуками Константинополя.

Время эпохи Возрождения вновь обратило интерес ученых и художников к проблемам строения человеческого тела. Среди них был и самый блестящий ученый Европы Леонардо да Винчи (1452–1519). Среди множества проблем, исследованных великим Леонардо, упомянем о его детальной прорисовке человеческого черепа и детальном описании зубов (1489 г.). Именно Леонардо впервые четко обозначил столь привычное нам разделение зубов на коренные и некоренные.

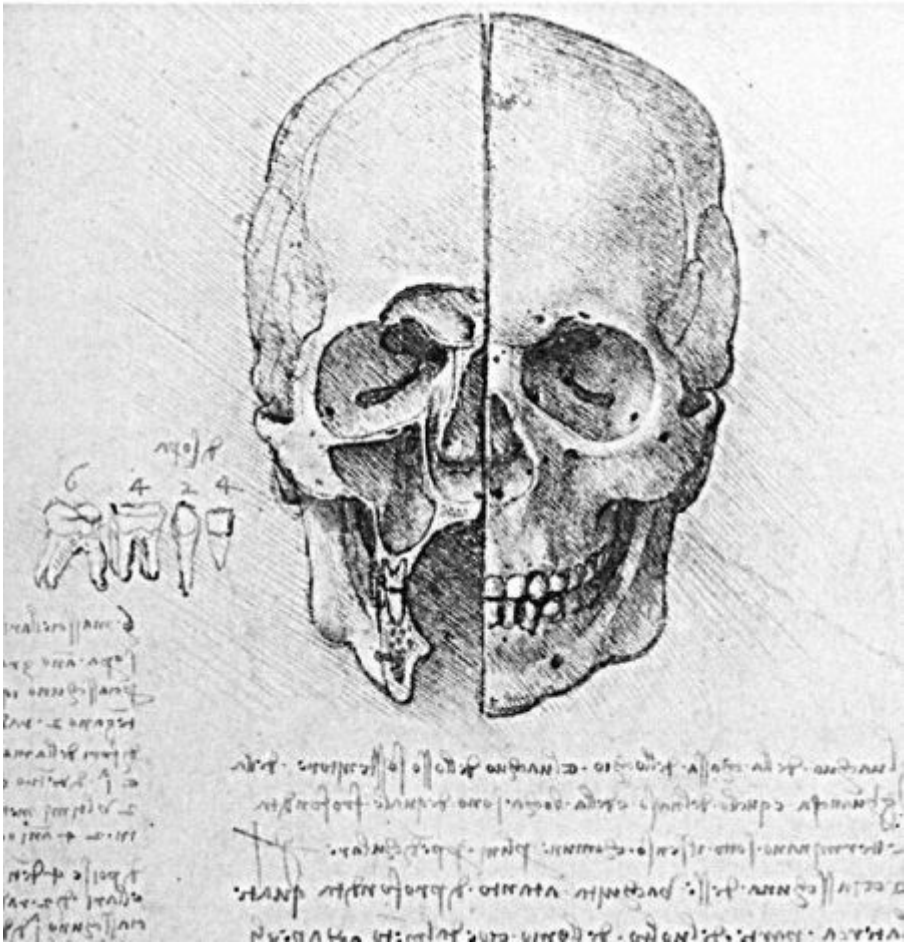

Рисунок Леонардо да Винчи

Вероятнее всего, эти рисунки не были известны широкому кругу медиков, но тенденция по отказу от застывшего теоретического наследия Средневековья обозначилась уже вполне отчетливо.

Частью этого процесса стала опубликованная в 1530 г. в Лейпциге первая книга, посвященная исключительно терапевтической стоматологии, – «Малая медицинская книга о всех видах заболеваний и немощей зубов». Хотя ее текст был основан на сочинениях Цельса, Галена, Авиценны и других классических и арабских медицинских авторов, эта книга носила уже узкоспециализированный характер.

Эта книга положила начало формированию собрания зубоврачебной литературы, которое на протяжении XVI–XVII вв. постепенно наполнялось новыми именами и названиями.

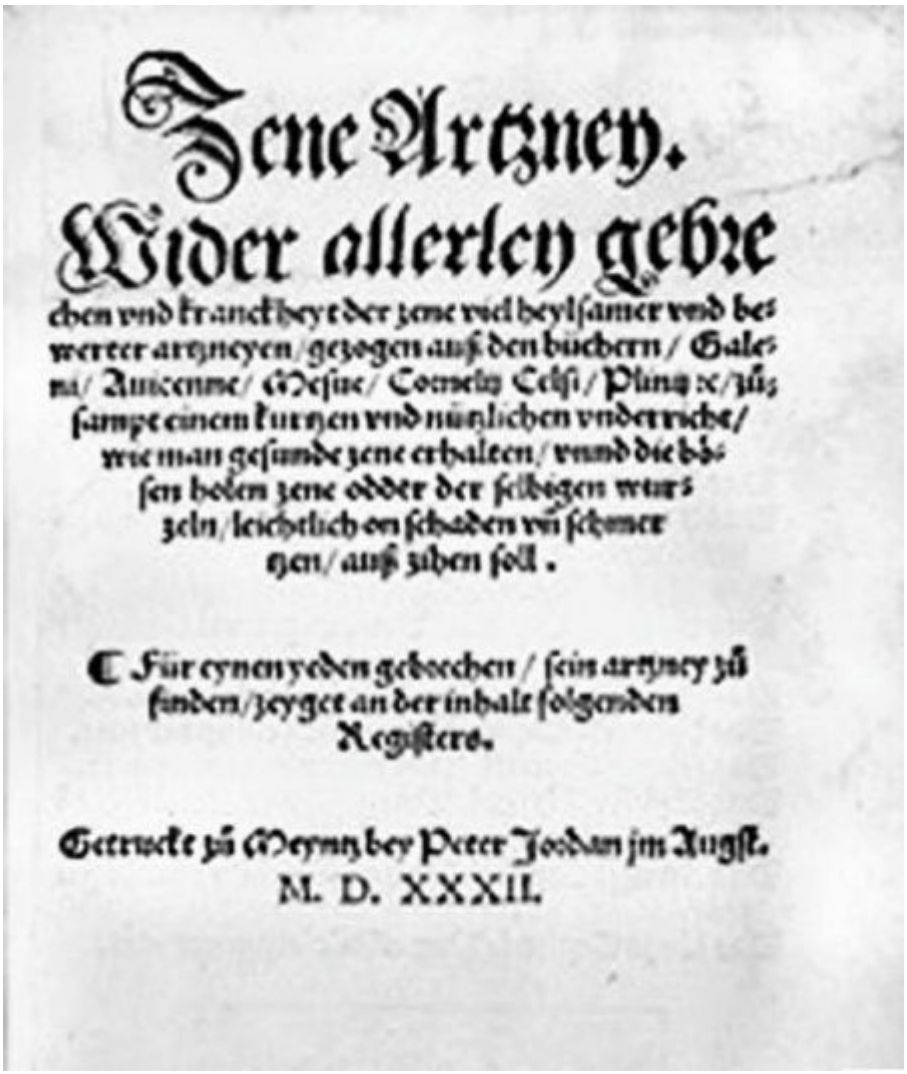

Zene Artzney.
Wider allerley gebre
chen vnd krancklheyt der zene vnd heylsamer vnd be
wertter artzneyen/gezogen auß den büchern/ Gale
ni/ Auicenne/ Mesue/ Cornelij Celsi/ Plinij ꝛc/ zů
sampt einem kurtzen vnd nützlichen vnderricht/
wie man gesunde zene erhalten/ vnnd die bö
sen holen zene odder der selbigen wurz
zeln/ leichtlich on schaden vñ schmer
tzen/ auß ziehen soll.

Für eynen yeden gebrechen/ sein artzney zů
finden/ zeyget an der inhalt folgenden
Registers.

Getruckt zů Meyntz bey Peter Jordan jm Augst.
M. D. XXXII.

«Малая медицинская книга о всех видах заболеваний и немощей зубов». 1530 г. Лейпциг

В трудах А. Везалия (1514–1564) нашли отражение его исследования в области анатомии. В период его активной научной деятельности средневековые запреты на вскрытие трупов уже начали постепенно уходить в прошлое. Его фундаментальный труд «Структура человеческого тела» («De Humani Corporis Fabrica») развеял множество устоявшихся со времен античности «анатомических мифов». В этой огромной работе только мимоходом упоминается о «зубоврачебных мифах». Например, А. Везалий не был согласен с утверждением Галена о том, что зубы являются костями, но при этом разделял положение Галена о том, что зубы продолжают расти все время жизни человека.

А. Везалий

Ученик Визалия, известный итальянский врач и анатом Бартоломео Евстахий (B. Eustachio), в 1563 г. издал труд, посвященный анатомии и физиологии зубов.

В тридцати главах книги собраны все сведения, бытовавшие в науке на середину XVI в.: морфология зубов, их физиология, процессы формирования зубов, их кровоснабжение и т. д. Упомянем о том, что Б. Евстахий впервые описал пульповую камеру зуба и уже привычно – методику пломбирования кариозных зубов «листочками золота».

Прорыв в области анатомии человека стал мощным толчком для развития хирургии в Европе в XV–XVI вв. Кроме этого, частью войн того периода становится такой мощный фактор, как огнестрельное оружие. Анатомия становится востребованным знанием, поскольку ампутации являются основой медицинской практики того времени. В числе прочих ран в медицинских трактатах упоминаются черепно-мозговые ранения и описываются разнообразные методики их лечения. Так, описываются методики лечения перелома челюсти, для чего предлагалось использовать кожаный лубок, закрепленный ремнями через затылок.

Амбруаз Паре

Самым известным хирургом XVI в. стал француз Амбруаз Паре (1517–1590), которого потомки назвали отцом оперативной хирургии. Любопытно, что его сестра вышла замуж за цирюльника, а его брат стал цирюльником. Поэтому и Амбруаз Паре в качестве первой профессии получил специальность цирюльника. Эта профессия стала точкой отсчета, и спустя годы А. Паре становится военным хирургом. Именно он отказался от повсеместной практики прижигания ран кипящим маслом.

В числе прочего А. Паре занимался и челюстно-лицевой хирургией. Он предложил фиксировать сломанные челюсти золотой проволокой. Кариес лечил, прижигая образовавшуюся полость кислотой, но в его трудах нет никаких упоминаний о попытках пломбирования кариозной полости. Он разработал собственную методику формирования зубного моста путем прикрепления искусственных зубов к здоровым с помощью золотой проволоки. Как правило, искусственные зубы в то время вытачивали из слоновой кости и вставляли в основу, вероятно, сделанную из золота. Он подробно описал показания для удаления зубов, технику этой операции, а также операции иссечения эпулиса[29] и реплантации зубов[30].

[29] Эпулис (наддесневик) – это доброкачественное опухолевидное разрастание, возникающее на альвеолярном отростке челюстей, чаще в области малых коренных зубов.

[30] Реплантация зуба – это удаление зуба, например, с целью ликвидации хронического очага инфекции и последующее

А. Паре полагал, что в основе болезней пародонта лежат нарушения внутренних органов, особенно желудка. Непосредственное же расшатывание зубов он объяснял механическими раздражителями. Для поддержания полости рта в здоровом состоянии А. Паре, как и его предшественники, рекомендовал протирать (массировать) десны жареным мозгом зайца.

А. Паре разработал ряд инструментов собственной конструкции, предназначенных для удаления зубов. Среди них были инструменты, предназначенные для отслоения десны от больного зуба, что во многом облегчало его экстракцию. Он же предложил несколько вариантов пеликанов для удаления зубов.

Король Шотландии Джеймс IV (1473–1513)

его внедрение в его альвеолу на прежнее место.

Эпоха Возрождения дала европейской цивилизации множество примеров противоречивых начал человеческой личности. Как никогда, в эпоху Возрождения «гений и злодейство» прекрасно уживались друг с другом. Одним из таких ярких представителей эпохи Возрождения в рамках рассматриваемой проблематики стал шотландский король Джеймс IV (1473–1513). Король Шотландии не только прекрасно говорил на латыни – международном языке интеллектуалов того времени, но и знал французский, немецкий, фламандский, итальянский, испанский языки. Кроме непосредственной «королевской работы» Джеймс IV активно интересовался наукой. Именно при нем возникает Эдинбургский Королевский хирургический колледж. Именно тогда, в 1506 г., король своим указом объединил в одной гильдии цирюльников и хирургов города Эдинбурга. Напомним, что английский король Генрих XVIII пошел на подобные меры несколько позже. Примечательно, что премия короля Джеймса IV по сей день ежегодно вручается по итогам открытого конкурса в области зубной хирургии, ею награждаются ученые, внесшие значительный вклад в клиническую хирургию. Эта премия была учреждена 13 октября 1506 г. Джеймсом IV, который справедливо гордился своим искусством хирурга-стоматолога.

Итак, шотландский король Джеймс IV не был чужд зубоврачевания и малой хирургии. В 1503 г. король призвал цирюльника для того, чтобы извлечь один из своих зубов. Именно тогда он на себе «прочувствовал» все особенности экстракции зубов. После этого он сам занялся зубоврачеванием, предлагая свою помощь придворным. Специализировался король в области стоматологической хирургии, извлекая и прижигая больные зубы. В королевском архиве сохранились документы, указывающие, что в 1507 г. Джеймс IV оплатил двумя шиллингами зубоврачебные инструменты «для прижигания воспаленных зубов». Документы подтверждают, что шотландский король закупал множество инструментов для зубоврачевания. Подобный интерес к хирургической стоматологии проявлял только русский император Петр I, но о его медицинских занятиях мы расскажем ниже.

Зубоврачевание в Европе в XVII–XVIII вв

В XVII в. зубоврачевание как прикладная область медицины продолжало развиваться. В 1656 г. опубликована книга английского анатома Томаса Вартона (1614–1673) «Аденография, или описание желез всего тела», в которой он описывает открытый им проток поднижнечелюстной железы. В 1660 г. датский анатом, геолог и палеонтолог Нильс Стеной (1638–1686) открыл проток околоушной слюнной железы. В 1664 г. английский врач и анатом Томас Виллизий (1621–1675) опубликовал книгу «Анатомия головного мозга с добавлением к ней описания и функции нервов», в которой он впервые описал первую ветвь тройничного нерва и так называемый нерв Виллизия – XI пару черепных нервов. В 1675 г. в европейской литературе впервые упомянули о зубных щетках. В 1685 г. датский анатом Бартилин Каспар-младший впервые описал подъязычную слюнную железу и ее проток.

По мере развития зубоврачевания в Европе начинает формироваться новая терминология, обозначавшая специалистов в этой области медицины. Новая терминология рождалась по национальному признаку, поскольку в каждой европейской стране специалистов в области зубоврачевания именовали по-разному. Например, в Германии их именовали *Zabnbrecher,* что буквально означало «вырыватель зубов». В Италии – *cavadenli,* или *arracbeur,* во Франции – «дантистами», в Англии – «зубными операторами».

Для того чтобы привлечь клиентов, дантисты использовали малейшие возможности. Поэтому многие из них не гнушались принимать пациентов прямо на базарных площадях и ярмарках. Это было своеобразное «стоматологическое шоу», когда вокруг «дантиста» собиралась огромная толпа, с интересом наблюдавшая за всеми деталями впечатляющего процесса извлечения больного зуба. Более того, сами дантисты сознательно превращали свою профессиональную деятельность в публичное шоу, занимаясь зубоврачеванием на настоящей арене, в окружении толпы страждущих, под музыкальное сопровождение уличных музыкантов. В результате сложилась устойчивая традиция некоего синтетического шоу, центром которого было извлечение зуба у больного под оглушительные звуки барабанов, экзерсисы жонглеров и клоунов. В результате больные лечились, а здоровые получали бесплатное, но чрезвычайно захватывающее зрелище. Все вышеописанное стало темой для творческого вдохновения многих художников, писавших картины на бытовые темы.

Зубоврачевание на площади европейского города

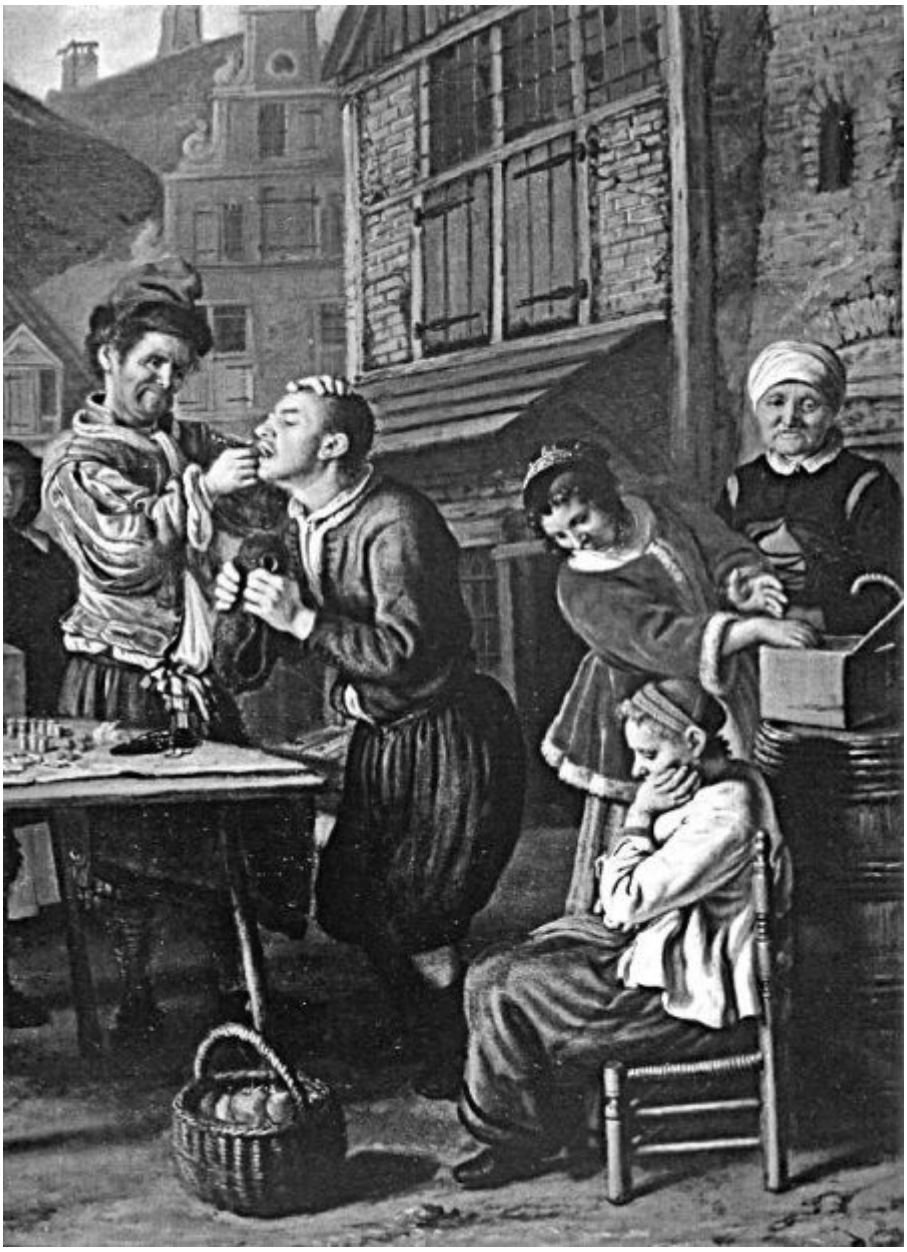

Зубоврачевание на улице

Конечно, среди таких медиков было множество шарлатанов или горе-специалистов, едва-едва набивших руку на здоровье несчастных клиентов. Но невысокая цена за подобные услуги решала все… Те, у кого имелись средства, шли лечить свои зубы к признанным и очень дорогим специалистам. Те, у кого денег было немного, шли на площади к шарлатанам, вполне осознавая последствия такого «лечения».

Сохранились стоматологические артефакты, свидетельствующие, что в XVII в. устанавливались зубные мосты по методикам, известным еще этрускам. Например, известен зубной протез, датированный серединой XVII в., вырезанный из одного массива кости и моделирующий три утраченных зуба.

Этот протез держался во рту за счет серебряных штифтов, зацементированных в каналы корней разрушившихся зубов. Эта довольно грубая конструкция, вероятно, является свидетельством работы уличного дантиста и, конечно, разительно уступает изящным протезам Пьера Фушара. Тем не менее подобный протез свидетельствует, что в XVII в. была

широко распространена методика использования корней фронтальных зубов для укрепления штифтовых зубов.

В конце XVII в. дантисты стали широко использовать ручные боры для препаровки кариозной полости. Впервые это осуществил хирург Корнелиус Золинген (Cornelius Solingen, 1641–1687) и описал в книге «Приемы лечения ран» (1684 г.)[31]. Ручной бор состоял из длинного стержня с граненой ручкой (6 или 8 граней) и головки (головки имели форму шара, конуса и т. д.) и вращался бор пальцами руки врача. Этот инструмент в силу своей дешевизны и компактности применялся вплоть до середины XIX в.

В XVIII в. лидером и «законодателем мод» в области зубоврачевания оставалась Франция. Именно в это время термин «дантист» от французского «dent» («зуб»), означавший специалиста в области зубоврачевания, приобретает международный характер.

В 1699 г. во Франции был принят закон, по которому все специалисты в области зубоврачевания были обязаны (наряду с окулистами и костоправами) пройти в специальном хирургическом комитете обязательную «сертификацию» на право заниматься медицинской практикой в Париже и его окрестностях. Подобные меры должны были защитить парижан от различных шарлатанов. Примерно в это же время практика лицензирования на зубоврачебную практику была введена в Германии.

Тем не менее шарлатаны, благодаря дешевизне и доступности своих услуг, прочно сохраняли свои позиции. Например, во Франции был широко известен «Большой Томас», ведший прием больных прямо на мосту «Pont Neuf».

До нас дошли яркие иллюстрации подобной стоматологической практики. Однако были и высококвалифицированные дантисты, чьи услуги были доступны только очень богатым клиентам.

Самый заметный вклад в историю ортодонтии XVIII в. связан с именем Пьера Фошара (Pierre Fauchard, 1678–1761), который работал при Людовике XV (1710–1774). В его знаменитом труде «Зубная хирургия, или Лечение зубов» («Lechirurgien-dentiste, outraitedesdents», закончена в 1725 г., издана в 1728 г., второе издание в 1746 г.) освещены самые разные вопросы, непосредственно связанные с зубоврачеванием. На протяжении всего XVIII в. эта книга оставалась главной для всех европейских дантистов. Отчасти объяснялось это и тем, что Фошар в деталях описал множество передовых методик зубоврачевания, ревниво оберегаемых его коллегами.

Он выделил около 130 разновидностей зубных болезней. Фошар начал покрывать зубы колпачками из золота, на которые наносился подобранный по цвету фарфор – т. е. им были введены в практику металлические и металлокерамические коронки. Фошар одним из первых, наконец, развенчал многовековой миф о «зубных червях» как главной причине кариеса, утверждая, что он никогда не видел подобных червей ни глазом, ни в микроскоп.

Огромное внимание в своей книге Фошар уделил зубным протезам. Именно его конструктивные методики стали прообразом зубных мостов. Им описаны как фрагментарные зубные мосты, так и полные зубные протезы. Фошар рекомендовал использовать для искусственных зубов как человеческие зубы, так и зубы, вырезанные из слоновой кости или кости гиппопотама. Такие зубы, по мнению дантиста, более всего походили на настоящие и были относительно комфортны в использовании и уходе за ними. Примечательно, что, работая над протезами для своих клиентов,

П. Фошар привлекал для наиболее тонких работ по золоту парижских ювелиров, фактически выполнявших у него функции зубных техников.

[31] История развития бормашин. Электронная версия.

Зубоврачевание во времена Пьера Фошар

В 1728 г. Фошар описал методику применения тонкой полоски из серебра для выравнивания зубов. Она крепилась к зубам с помощью проволоки и шелковой лигатуры, т. е. П. Фошар занимался исправлением дефектов неправильного роста зубов и челюстей, и поэтому французский дантист с полным правом может считаться основателем ортодонтии.

П. Фошар детализировал методику удаления кариеса и пломбирования кариозной полости зуба золотом или оловом.

Много внимания в книге Фошара уделено рекомендациям по уходу за полостью рта. Он привел множество рецептов бальзамов для ежедневного ополаскивания полости рта. Вместе с тем он был сыном своего времени, и в числе прочих подобных рецептов Фошар рекомендовал для ежедневного утреннего профилактического ополаскивания рта собственную свежую мочу.

В своей книге Фошар описывает и все необходимые принадлежности «офиса дантиста» своего времени.

Портрет Пьера Фошара

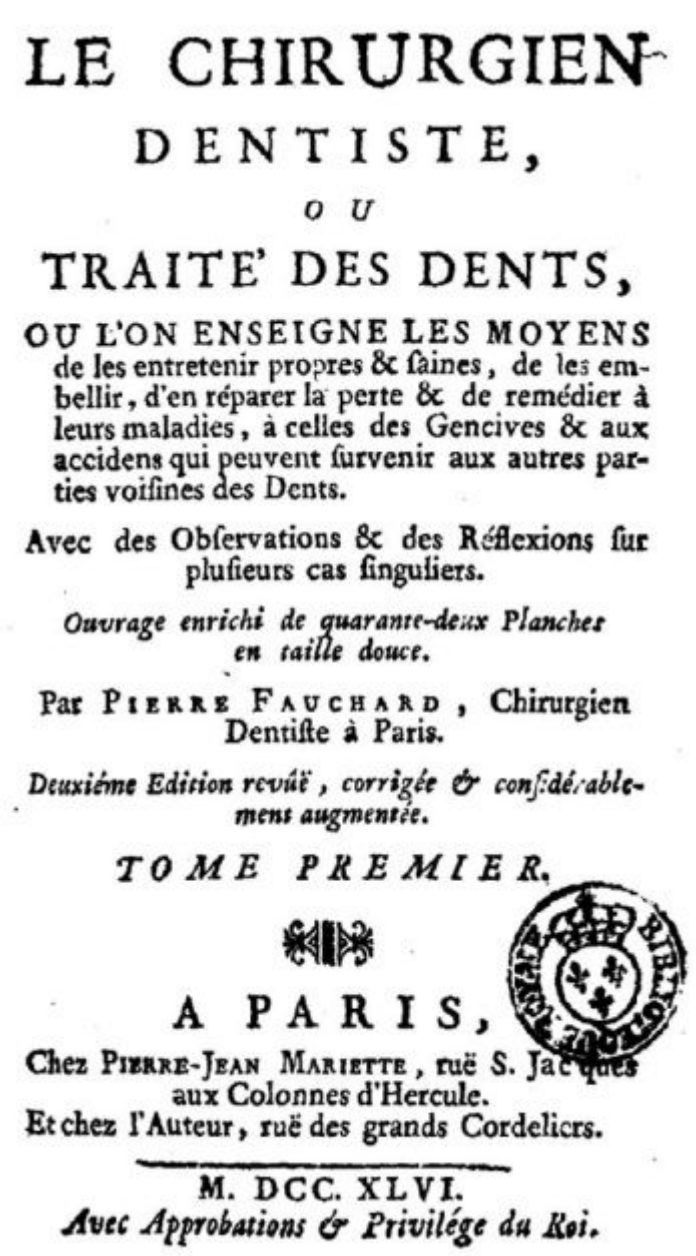

LE CHIRURGIEN
DENTISTE,
OU
TRAITE' DES DENTS,
OU L'ON ENSEIGNE LES MOYENS de les entretenir propres & ſaines, de les embellir, d'en réparer la perte & de remédier à leurs maladies, à celles des Gencives & aux accidens qui peuvent ſurvenir aux autres parties voiſines des Dents.
Avec des Obſervations & des Réflexions ſur pluſieurs cas ſinguliers.
Ouvrage enrichi de quarante-deux Planches en taille douce.
Par PIERRE FAUCHARD, Chirurgien Dentiſte à Paris.
Deuxiéme Edition revûë, corrigée & conſidérablemens augmentée.
TOME PREMIER.
A PARIS,
Chez PIERRE-JEAN MARIETTE, ruë S. Jacques aux Colonnes d'Hercule.
Et chez l'Auteur, ruë des grands Cordeliers.
M. DCC. XLVI.
Avec Approbations & Privilége du Roi.

Титульный лист книги П. Фошара «Зубная хирургия, или Лечение зубов»

В числе прочего он призывал отказаться от усаживания больного на пол и фиксации его головы с помощью рук и ног дантиста. Фошар уже в то время рекомендовал использовать для размещения пациента специальное кресло, которое должно быть устойчивым и удобным, рекомендуя оснащать заднюю часть кресла своеобразным подголовником, регулируемым по высоте и набитым конским волосом.

У П. Фошара были талантливые последователи. Одним из самых талантливых – Этьен Буржет (Etienne Bourdet, 1722–1789), дантист Людовика XV и Людовика XVI. Его творческое наследие обширно, и его книги неоднократно переиздавались в Европе. Среди новаций, предложенных дантистом, предлагалось использовать золотое покрытие для заполнения полости пульпы. Также была разработана конструкция зубного протеза с золотой основой, к которой крепились в специальные гнезда искусственные или настоящие человеческие зубы.

Золото в данном случае играло не роль социального индикатора богатства и влияния, а являлось надежным инертным металлом, не разлагавшимся и не ржавевшим. Э. Буржет

использовал для крепления верхней и нижней челюстей в двойном протезе золотую, а не стальную пружину, поскольку она не поддается коррозии.

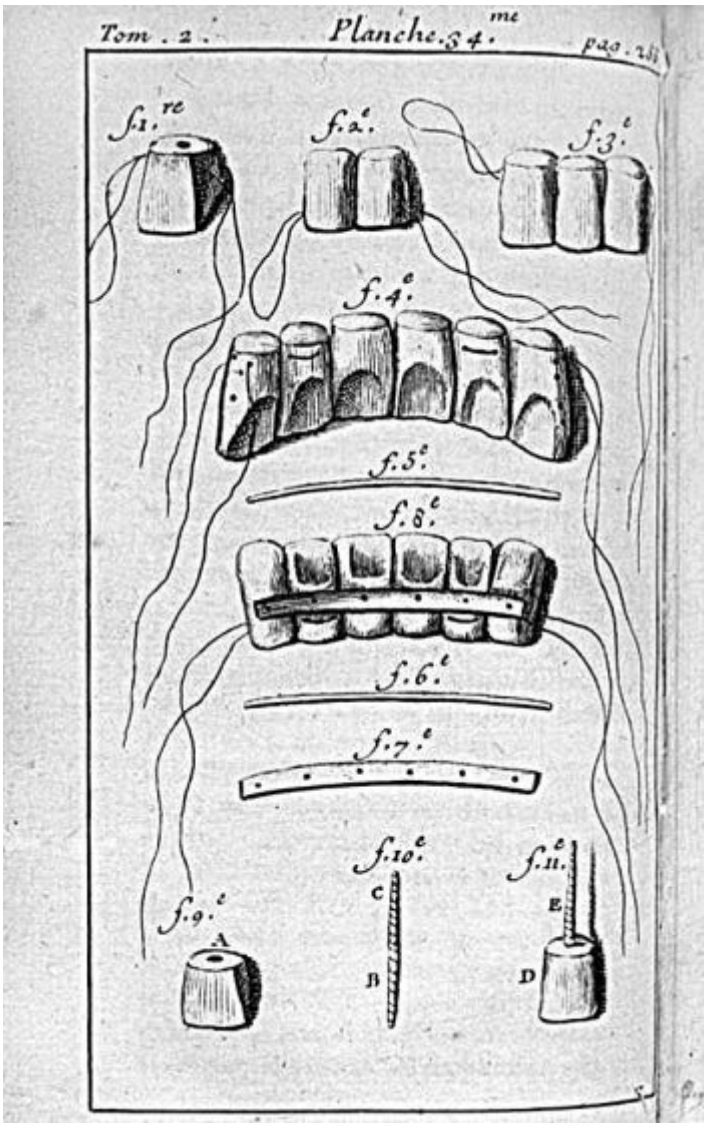

Схема первой ортодонтической конструкции (серебряная пластинка прикрепляемая к зубам с помощью нити) из книги П. Фошара

Считается, что Э. Буржет разработал новый медицинский инструмент, получивший название зубного ключа (tootkey, dentalkey), который, получив широкое распространение в зубоврачебной практике, почти 200 лет служил главным инструментом для удаления зубов. Вместе с тем его применение, больше чем применение всех других зубоврачебных инструментов, вызывало травмы в процессе экстракции.

Первые ручки инструмента были похожи на обычные дверные ключи, за сходство с ними инструмент и получил свое название. Да и сама процедура извлечения зуба с помощью этого инструмента напоминала привычное движение при открывании замка обычным ключом.

Первые зубные ключи были уникальны, т. к. изготавливались под конкретного врача. Со временем появилась масса модификаций зубного ключа. Так, от ключа с прямым валом, ось которого была такова, что позволяла удалять зубы только под прямым углом, появились ключи с изогнутыми валами, позволявшие удалять зубы в косом направлении. Эти улуч-

шения позволяли снизить давление на соседние здоровые зубы, на которые при повороте опирался вал ключа. В 1830-х гг. производство различных вариантов зубных ключей было поставлено на поток. Описание такого серийного зубного ключа звучит следующим образом: «Зубной ключ представлял собой стальной вал около пяти дюймов (12,7 см) в длину и четверть дюйма (0,64 см) в толщину, прямой или изогнутый на подобии штыка. На одном конце этого вала располагалась ручка различной длины, размеров и форм, которая служила опорой при удалении. На другом конце вала располагались подвижные фиксаторы-когти. Когда прибор применялся, то фиксаторы опирались на десну и края альвеолярного отростка на одной стороне зуба, а крюк (коготь) обхватывал его шейку. После вращательного движения «замок» закрывался, и зуб удалялся»[32].

Несомненно, что эта операция была крайне болезненной для пациентов. Кроме этого, специфика работы с зубным ключом требовала от дантиста особых знаний. Специалисты предупреждали, что если инструмент выскользнет или ослабит удерживаемый зуб, то дантист сможет легко удалить не только больной зуб, но и несколько здоровых. Встречались случаи переломов челюстей и сильных кровотечений, некоторые из которых заканчивались смертью пациента. Не без оснований в специальной литературе зубной ключ называли «опасным и варварским инструментом», орудием «пытки и страха». Во второй половине XIX в. специалисты начали отказываться от использования зубного ключа, заменив его стоматологическими щипцами, первые модификации которых известны со времен Древней Греции и Рима.

Еще в первой половине XVIII в. во Франции начали работать первые женщины-дантисты.

Пионером в этой области стала некая мадемуазель Резе (Reze), получившая патент на частную зубоврачебную практику.

О ней упомянул сам Пьер Фошар в своем труде «Lechirurgien-dentiste, outraitedes-dents»: «…она умеет очищать гниющие зубы, избавляет от плохого запаха специальным средством с чистящими и вяжущими свойствами; лечит язвы или небольшие поражения десен»[33]. В XIX в. фигура женщины-дантиста становится довольно обычной для Европы. Например, в 1820-х гг. в Париже на улице Риволи в кабинете с вывеской «дантист для женщин» практиковала женщина-дантист «госпожа Анна».

---

[32] Цит. по: *Новик Д.И., Ильченко Д.В., Щербаков Д.В.* Ключ в зубоврачевании: инструмент или орудие? // Материалы VI Всерос. конф. «История стоматологии». М., 2012. С. 145–148.

[33] Цит. по: *Румянцев РА., Щербаков Д.В.* Женщины-зубоврачеватели в различных эпохах и культурах // Материалы VI Всерос. конф. «История стоматологии». М., 2012. С. 174.

Женщина-дантист. Рекламный литографированный листок

В XVIII в. дантисты разных стран начали активно проводить опыты, пытаясь пересадить зубы от одного человека к другому. Например, английский хирург Джон Хантер (1728–1793) успешно вживил несформировавшийся человеческий зуб в гребень живого петуха, при этом кровеносные сосуды гребня петуха трансформировались в корневой канал трансплантированного зуба.

В результате он рекомендовал для пересадки зубы молодых «доноров». Однако все попытки трансплантации зубов от человека к человеку оказались неудачными, хотя продолжались и в XIX в.

От идеи трансплантации зубов от «донора» к больному отказались после появления искусственных фарфоровых зубов. Напомним, что цивилизации Древнего Китая более 1000 лет удавалось сохранять секрет производства фарфора. Только в XVIII в. в Европе удалось разработать удачную рецептуру твердого фарфора (1705–1710 гг., Мейсен, Германия) и приступить к его промышленному производству.

Порыв в изготовлении искусственных зубов из фарфоровой массы связан с именем французского аптекаря Алексиса Душатье (Alexis Duchateau, 1714–1792). В 1774 г. он заменил слоновую кость (или кость бегемота) при изготовлении зубных протезов на фарфор. Эти

опыты были связаны и с личными мотивами, поскольку А. Душатье сам носил зубной протез с зубами, изготовленными из слоновой кости. А поскольку слоновая кость, будучи пористой, впитывала ротовую жидкость, принимала грязноватый цвет, становилась негигиеничной и издавала сильный запах, то аптекарь настойчиво искал более гигиеничную замену. После серии опытов Душатье с помощью производителей фарфора с завода Guerhard в г. Сен-Жермен удалось изготовить для себя первый фарфоровый зубной протез.

Протез из зубов бегемота с фарфоровой коробочкой для хранения. Англия. 1795 г.

В результате в конце XVIII – начале XIX в. широкое распространение получила технология изготовления искусственных зубов из керамики.

Французскому дантисту Николя Дюбуа де Шевре (1753–1824) удалось решить проблему «усадки» «анатомического» фарфора во время обжига.

Николя Дюбуа де Шевре (1753–1824)

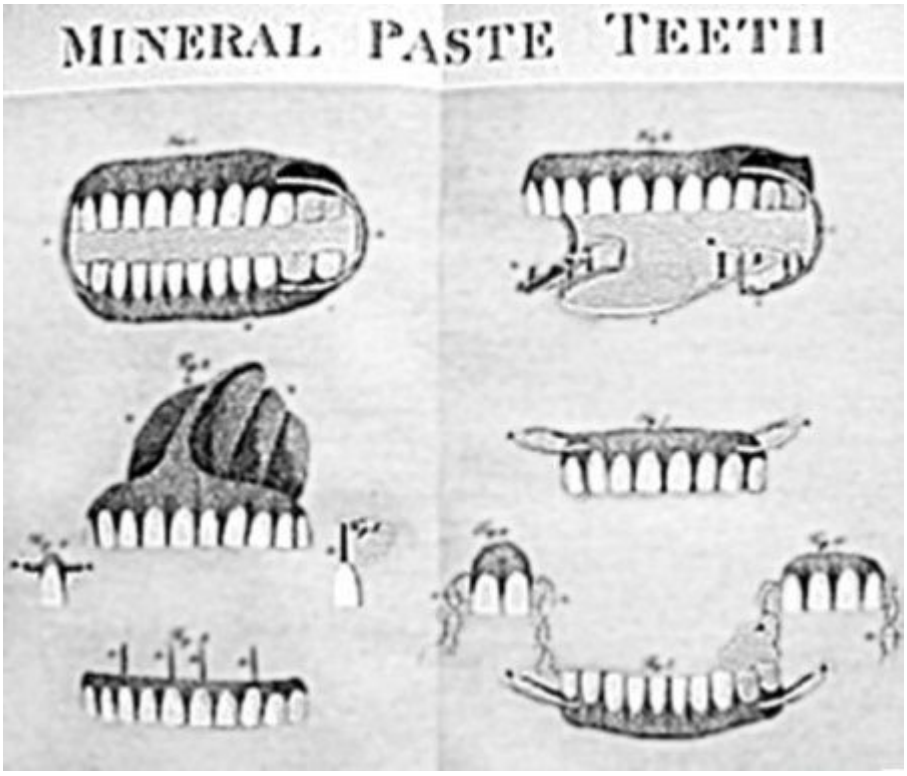

Фарфоровые протезы Дюбуа де Шевре

Результаты своих опытов он опубликовал в брошюре, изданной в 1788 г., в 1789 г. он запатентовал свою методику.

Во время Великой французской революции дантист бежал в Англию, где с 1792 г. начал производство фарфоровых зубов на знаменитой фарфоровой мануфактуре Веджвуда (Wedgewood, патент 1792 г. на 14 лет). Об объемах продаж говорит то, что в 1797 г. было продано 3000 комплектов полносъемных протезов, а к 1804 г. цифра выросла до 12 ООО протезов.

Фарфоровые полносъемные зубные протезы стали невероятно популярны и постепенно вытеснили с рынка зубные протезы, изготовленные из человеческих зубов, полученных из трупов. Многие предпочитали внешне привлекательные фарфоровые зубы тому «трупному материалу», который в изобилии появился в начале XIX в. в период наполеоновских войн в Европе. Такие зубные протезы, изготовленные из зубов погибших солдат, получили именование «зубов Ватерлоо».

У французского дантиста дю Шевре нашлись последователи, которые пытались развивать его методики. Например, в 1808 г. итальянский дантист Джузеппанжело Фонци (1768–1840), практиковавший в Париже, разработал методику крепления искусственных зубов из фарфора при помощи платиновых стержней. Эта «независимая подвеска» каждого из фарфоровых зубов, укрепленных в золотом протезе платиновой шпилькой, стала новым прорывом в истории протезирования. Во-первых, зубной протез мог быть использован для формирования полного набора зубов, как в верхней, так и нижней челюсти. Во-вторых, зубы протеза имели естественный цвет. В-третьих, платиновые шпильки позволяли выполнять тонкую подгонку зубов протеза, делая его максимально удобным для клиента. Примечательно, что в ходе своих поездок по Европе Д. Фонци в 1823 и в 1825 гг. посетил Петербург, обеспечив Александра I зубным протезом своей конструкции.

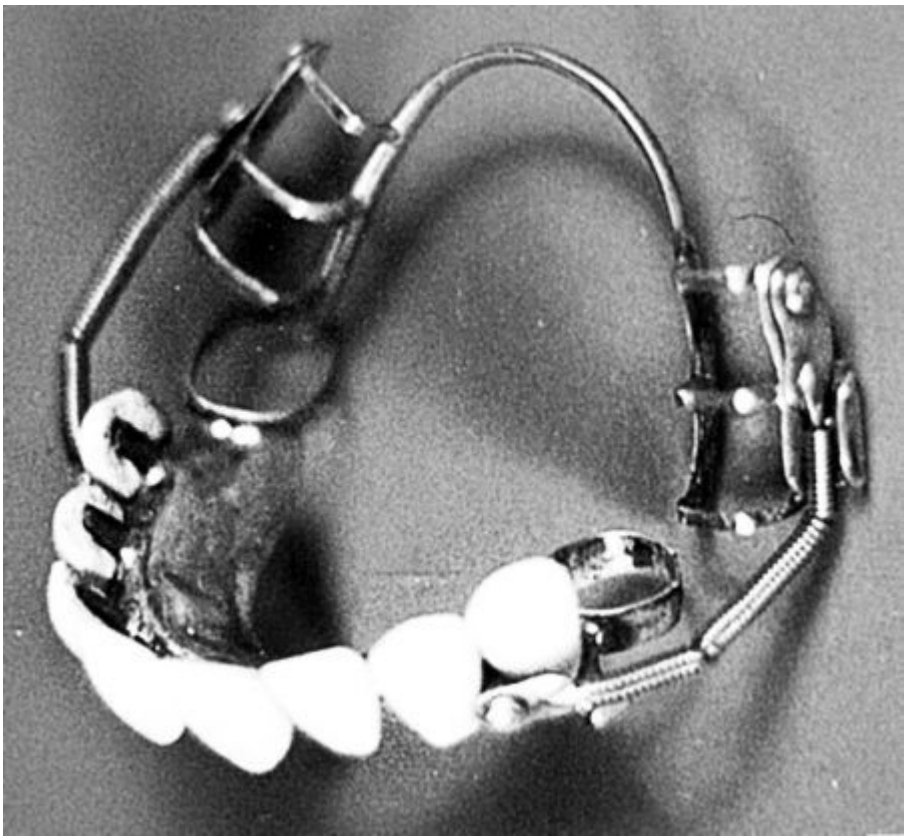

Зубной протез конструкции Д. Фонци

Монополия французов на передовые технологии в области зубоврачевания вызвала в Англии своеобразную реакцию, воплотившуюся в огромном количестве карикатур на французов-дантистов, работавших в начале XIX в. в Лондоне (многие из них мы приведем ниже).

С семейством производителей фарфора Веджвудов связано еще одно важное изобретение, активно применявшееся в стоматологии. 7 октября 1806 г. Ральф Веджвуд (кузен Джосайи Веджвуда, знаменитого производителя фарфора) получил патент на копировальную бумагу, маленькие кусочки которой стоматологи используют для того, чтобы выяснить, не трутся ли друг о друга жевательные поверхности зубов после постановки пломбы.

В 1820 г. в Лондоне начали изготавливать высококачественные фарфоровые зубные протезы, устанавливаемые на «анатомические» золотые пластины. При этом в то же время в английских аптеках продавались амулеты из кротовьих лапок, «спасавшие» от зубной боли.

Использование этого амулета упоминается еще у древнеримского писателя и государственного деятеля Плиния в I в. н. э.

Амулет из лапок крота. Кунсткамера

К середине XIX в. центр исследований в области изготовления искусственных зубов из фарфоровой массы перемещается в США. Еще в 1825 г. в США начинается промышленное производство искусственных зубов из фарфора. В 1885 г. в США был запатентован способ индивидуального изготовления штифтового искусственного зуба, при котором фарфоровая облицовка спекалась непосредственно на платиновом штифте. В 1889 г. в США была разработана методика послойного моделирования фарфоровых коронок на тонкой платиновой фольге, плотно обжатой вокруг гипсового штампика. После окончательного спекания фольга извлекалась. В результате в 1880-х гг. в США наметились два основных направления использования керамики в зубоврачевании – облицовка металлических каркасов (металлокерамика) и безметалловые керамические конструкции.

В XIX в. в Европе начинают возникать профессиональные общественные организации, объединяющие практикующих дантистов. Например, в октябре 1856 г. в Лондоне было создано «Одонтологическое общество». Его первым председателем стал С. Картрайт (1789–1864), работавший в качестве хирурга-дантиста при короле Георге IV. Это общество являлось первой научной и общественной организацией дантистов в Великобритании. Целью общества стало стремление к упорядочиванию процесса получения дипломов и лицензий дантистов, дающих им законодательное право на ведение профессиональной деятельности.

Таким образом, во второй половине XVIII–XIX вв. в области стоматологии произошло внедрение таких технологий, как изготовление искусственных золотых коронок (1756 г.); изобретение ножной бормашины (1790 г.); пломбирование зубов серебряной амальгамой (1819 г., парижский дантист Огюст Таво); применение мышьяковистой кислоты для некротизации пульпы (1836 г.); изобретение зубных щипцов современного вида (1840 г.); пломбирование зубов специальными цементами (1858 г.); использование фарфоровых искусственных зубов; в 1890 г. в хирургической стоматологии впервые стали применять резиновые перчатки, что значительно улучшило асептику при проведении операций.

Зубоврачевание в Южной, Центральной и Северной Америке

Археологические раскопки культурных слоев доколумбовой Америки дали миру множество стоматологических артефактов. Большая часть из них в силу ограниченного круга источников по истории этого периода не поддается однозначной трактовке. Вместе с тем знания о цивилизациях ацтеков, майя и инков позволяют утверждать, что эти культуры имели развитые религиозные культы, что в свою очередь порождало отработку методик довольно сложных челюстно-лицевых хирургических вмешательств. Самыми известными из подобных артефактов являются человеческие черепа со следами проведенных прижизненных трепанаций. При этом, судя по сформировавшимся костным валикам, многие из прооперированных после проведенной операции оставались в живых.

Специфическое отношение в этих культурах к человеческой жизни, основанное на многочисленных человеческих жертвоприношениях, позволяло жрецам проводить очень рискованные хирургические вмешательства, отрабатывая те или иные методики, которые, судя по всему, являлись частью каких-либо религиозных церемоний. Огромная смертность при проведении подобных «операций» жрецов волновала меньше всего. Выше мы упоминали о многочисленных черепах, обнаруженных археологами, со следами прижизненных инкрустаций на зубах.

Фрагмент нижней челюсти, найденной в Гондурасе в 1931 г.

Вместе с тем имеются стоматологические артефакты, по поводу которых дискуссии не стихают по сей день. Одним из таких артефактов является фрагмент черепа, обнаруженный в начале XX в. в Эквадоре (Музей культуры американских индейцев в Нью-Йорке). В черепе имеются два резца с золотыми инкрустациями. Судя по всему, эти резцы были буквально забиты в гнезда зубов. Ряд специалистов придерживается мнения, что перед нами ранний случай трансплантации зуба от одного человека к другому. Другие справедливо указывают, что на артефакте мы не видим никакой регенерации, следовательно, эти резцы были встав-

лены в челюсть уже после смерти, при подготовке тела к похоронам[34]. Такая «предпохоронная подготовка» полости рта проводилась и в Древнем Египте.

Кроме того, в 1931 г. в Гондурасе археологами найден фрагмент нижней челюсти индейца майя (Музей археологии и этнологии Гарвардского университета), датируемый 600 г. н. э. В эту челюсть вместо трех утраченных нижних резцов в их альвеолы прижизненно вставили («имплантировали») кусочки черепахового панциря, напоминающие по форме зубы. Одно время считалось, что эти «импланты» были, как и в «эквадорской челюсти», вставлены посмертно. Однако исследования, проведенные в 1970 г., показали компактное формирование кости вокруг двух из внедрений, что свидетельствует о прижизненном внедрении «имплантов». На сегодняшний день этот артефакт является самым ранним примером прижизненной стоматологической имплантации.

Испанские католические монахи, наряду с конкистадорами осваивавшие Америку, занимались тотальным уничтожением памятников культуры американских индейцев. Вместе с тем испанские монахи, описывая окружавший их мир, оставили немногочисленные свидетельства, связанные с практикой зубоврачевания ацтеков. Такие письменные источники (1547–1577 гг.) свидетельствуют о распространении кариеса у ацтеков, который по их верованиям вызывается «зубным червем». Бороться с этим «червем» они пытались, жуя горячий перец чили. Судя по всему, они считали, что «топка во рту», возникающая при жевании жгучего перца, убьет кого угодно, в том числе и «зубного червя».

Имеются свидетельства того, что в 1518 г. состоялось первое знакомство испанских конкистадоров с жевательной резинкой. Ее прародителем является затвердевший сок из надрезов коры дикой саподиллы – натуральный каучук.

Как правило, зубоврачевание носило консервативный характер. Письменные свидетельства об использовании хирургических методик по удалению зубов крайне редки. Например, в литературе имеется описание того, как заболевший зуб индейцы пытались лечить составом, изготовленным из смеси размолотого высушенного червя со скипидаром. Этот состав наносился на щеку, напротив больного зуба. Только после того, как стало понятно, что зубная боль не купируется, зуб был извлечен.

Инки, как и ацтеки, использовали в зубоврачевании преимущественно консервативные методики лечения в виде самых разнообразных травяных настоев. Однако в литературе встречаются упоминания и о прижигании кариозных полостей в зубе тлеющим корнем бальзового дерева. Подобные операции были крайне болезненными, поэтому индейцы перед ее началом жевали листья коки, добиваясь эффекта местной анестезии[35].

---

[34] *Valvin E.* Ring Dentistry. An illustrated history. New-York: Abrams, 1985. P. 17.

[35] *Valvin E.* Ring Dentistry. An illustrated history. New-York: Abrams, 1985. P. 19

Фреска в храме Tepantitla в Teotihuacan. Зубоврачебное вмешательство в ритуальных целях

Инки не делали украшения на зубах, но, судя по фрагментам челюсти, найденной в Эквадоре, использовали накладки из кованого золота на предварительно подготовленные выемки на резцах зубов.

Говоря о регионах Северной Америки, исследователи в один голос констатируют, что европейская цивилизация принесла коренным народам Северной Америки не только «огненную воду», но и кариес. В 1930-х гг. исследовали зубы 87 индейцев, живших в отдаленных регионах Аляски. При этом только 4 зуба из 2464 (0,16 %) имели кариес. Аналогичные исследования среди индейцев, живших ближе к центрам цивилизации, показали процент поражения зубов кариесом, доходящий до 25–40 %[36]. Судя по всему, определяющим фактором при подобном распространении кариеса был характер пищи, преобладавший в тех или иных регионах.

Как уже упоминалось, общей проблемой всех ранних цивилизаций было раннее стирание зубов[37], что вызывалось мукой грубого помола или иными причинами. Каменная пыль от жерновов или крошка от ступки и пестика оставляли в муке множество мельчайших каменных включений, которые истирали режущие кромки зубов. Этому способствовала и широко распространенная среди индейцев привычка жевать табак. Для того чтобы придать приго-

[36] *Valvin E.* Ring Dentistry. An illustrated history. New-York: Abrams, 1985. P. 21.

[37] Имелись и «производственные причины» преждевременного истирания зубов. Так, этнографы описывают, что эскимосские женщины Гренландии, придавая коже добытых китов необходимую гибкость, жевали ее зубами, что со временем приводило к их полному истиранию.

товляемой табачной смеси необходимую вязкость, в нее добавляли истолченные раковины мидии и известь, что, безусловно, самым негативным образом влияло на состояние полости рта.

Европейцы в своих записях, датируемых второй половиной XVIII в., оставили упоминания, что североамериканские индейцы чистили полость рта различными ароматическими смолами и корнями растений. Есть упоминания и об использовании индейцами чероки натуральной резины, заменявшей тогда столь привычную нам жевательную резинку. При этом она не только очищала полость рта, но и ароматизировала ее.

В качестве универсального средства против зубной боли служили препараты, изготовленные из корня колючего кустарника, который индейцы именовали «деревом против зубной боли» (Zanthoxilum nitidum). Этот кустарник широко распространен, и о нем писали в «Своде лекарственных средств», опубликованном в Китае более 600 лет назад. Прежде всего препараты из корня и коры кустарника зантоксилума использовались в качестве тонизирующего средства. Но для индейцев очень важным было то, что препараты из зантоксилума оказывали заживляющее действие на зубы, десны и слизистую оболочку полости рта. Для индейцев Северной Америки порошок из коры зантоксилума был главным средством для лечения зубов, поэтому они и называли его «деревом от зубной боли». Ныне в результате клинических исследований установлено, что за счет прямого и очень сильного воздействия на нервные окончания слизистой ротовой полости экстракты зантоксилума подавляют зубную боль, обладают прямым антибактериальным действием, препятствуя развитию кариеса и оказывая заживляющее действие на длительно незаживающие язвы полости рта. Кроме этого, в экстрактах этого растения обнаружено большое количество био-флавоноидов[38], которые укрепляют сосудистую стенку и препятствуют повышенной кровоточивости десен.

В XVIII в. в Северной Америке уже практикуют дантисты, в полной мере использующие европейские стоматологические методики. В Америку охотно ехали как французские, так и английские дантисты, которые открывали свои клиники в самых крупных городах Америки. О степени распространения таких методик свидетельствует то, что первые фарфоровые протезы появляются в Америке уже в 1794 г. Об этом известно из рекламных блоков, публиковавшихся в американских газетах. В 1792 г. в Нью-Йоркской больнице появляется штатная должность дантиста.

Одним из самых известных стоматологических артефактов конца XVIII в. является двойной протез первого президента США Джорджа Вашингтона работы дантиста Джона Гринвуда (1760–1819).

Джон Гринвуд начал практиковать в Нью-Йорке с 1786 г. и со временем стал одним из самых известных дантистов. Одним из его клиентов стал Д. Вашингтон, которого на протяжении всей его взрослой жизни мучила зубная боль. Иконография первого президента США со шрамом на щеке стала отражением его стоматологических проблем. Этот шрам стал следствием фистулы, развившейся вследствие нагноения зуба.

Ко времени своей инаугурации Д. Вашингтон потерял все свои зубы.

Джон Гринвуд сделал четыре зубных протеза для Д. Вашингтона, изготовив их из разных материалов – золота, клыка гиппопотама, слоновой кости и человеческих зубов.

[38] Биофлавоноиды – это растительные фенольные соединения, встречающиеся преимущественно в растениях желтых и бесцветных оттенков, растворимые в воде «спутники» витамина С.

Конец ознакомительного фрагмента.

Текст предоставлен ООО «ЛитРес».

Прочитайте эту книгу целиком, купив полную легальную версию на ЛитРес.

Безопасно оплатить книгу можно банковской картой Visa, MasterCard, Maestro, со счета мобильного телефона, с платежного терминала, в салоне МТС или Связной, через PayPal, WebMoney, Яндекс.Деньги, QIWI Кошелек, бонусными картами или другим удобным Вам способом.