АНЕСТЕЗИЯ
И ПЕРИОПЕРАЦИОННОЕ ВЕДЕНИЕ
В ОФТАЛЬМОХИРУРГИИ

ПОД РЕДАКЦИЕЙ
А.М. Чухраева, С.Н. Сахнова, В.В. Мясниковой

практическая медицина

УДК 617.7-617-89-616(035)
ББК 56.7:54.57:54.5я73
А66

РЕДАКТОРЫ:

Чухраев А.М. — доктор медицинских наук, профессор, генеральный директор МНТК «Микрохирургия глаза» им. акад. С.Н. Федорова.

Сахнов С.Н. — кандидат медицинских наук, кандидат экономических наук, директор Краснодарского филиала МНТК «Микрохирургия глаза» им. акад. С.Н. Федорова, заведующий кафедрой глазных болезней Кубанского государственного медицинского университета.

Мясникова В.В. — доктор медицинских наук, заведующая отделением анестезиологии-реанимации Краснодарского филиала МНТК «Микрохирургия глаза» им. акад. С.Н. Федорова, доцент кафедры анестезиологии, реаниматологии и трансфузиологии ФПК и ППС Кубанского государственного медицинского университета.

РЕЦЕНЗЕНТ:

Берлинский В.В. — кандидат медицинских наук, заведующий отделением анестезиологии и реанимации ГАУЗ Саратовской области «Областная офтальмологическая больница», лауреат национальной премии «Призвание», 2004 г.

А66 **Анестезия и периоперационное ведение в офтальмохирургии** / Под ред. А.М. Чухраева, С.Н. Сахнова, В.В. Мясниковой. — М.: Практическая медицина, 2018. — 480 с. : ил.

ISBN 978-5-98811-486-4

Руководство посвящено актуальным вопросам анестезиологического обеспечения офтальмохирургических вмешательств у взрослых и детей, проблемам периоперационного ведения пациентов. В книге также представлены современные технологии в терапии офтальмопатологии. Авторы предлагают читателю как обзор современных отечественных и зарубежных публикаций по рассматриваемым темам, так и технологии и разработки, базирующиеся на собственном опыте.

Для анестезиологов-реаниматологов, офтальмологов, врачей смежных специальностей, а также студентов медицинских факультетов, аспирантов и клинических ординаторов.

УДК 617.7-617-89-616(035)
ББК 56.7:54.57:54.5я73

Авторы и издательство приложили все усилия, чтобы обеспечить точность приведенных в руководстве показаний и рекомендуемых доз лекарственных препаратов. Однако рекомендуется при применении внимательно изучать инструкции изготовителя медикаментов.

ISBN 978-5-98811-486-4

© Коллектив авторов, 2018
© Краснодарский филиал МНТК «Микрохирургия глаза» им. акад. С.Н. Федорова, 2018
© Оформление. ООО ИД «Практическая медицина», 2018

ОГЛАВЛЕНИЕ

ОБ АВТОРАХ.....8

СОКРАЩЕНИЯ.....10

ВВЕДЕНИЕ.....13

ЧАСТЬ I. ОБЩАЯ АНЕСТЕЗИЯ В ОФТАЛЬМОХИРУРГИИ.....15

ГЛАВА 1. Анатомия глаза.....17
(*Мясникова В.В.*)

ГЛАВА 2. Препараты для анестезии и их влияние на организм.....27
(*Мясникова В.В., Уткин С.И.*)

ГЛАВА 3. Актуальные вопросы предоперационной подготовки.....55
(*Мясникова В.В.*)

ГЛАВА 4. Технологии общей анестезии в офтальмохирургии.....67
(*Мясникова В.В.*)

ГЛАВА 5. Ларингеальная маска в офтальмохирургии.....84
(*Долбнева Е.Л., Рылов П.М.*)

ГЛАВА 6. Проблема «трудных дыхательных путей» во время анестезии.....102
(*Долбнева Е.Л., Рылов П.М.*)

ГЛАВА 7. Особенности анестезии при офтальмохирургических вмешательствах у детей.....118
(*Мясникова В.В., Уткин С.И., Берсенев С.В., Рылов П.М., Комлев В.А.*)

ГЛАВА 8. Ведение пациентов пожилого возраста в офтальмохирургии.....153
(*Мясникова В.В., Берсенев С.В., Рылов П.М., Комлев В.А.*)

ГЛАВА 9. Применение ксенона при офтальмохирургических вмешательствах.....172
(*Буров Н.Е., Мясникова В.В., Клокова О.А., Сахнов С.Н.*)

ГЛАВА 10. Анестезия при неотложных состояниях в офтальмологии.....193
(*Мясникова В.В.*)

ЧАСТЬ II. МЕСТНАЯ АНЕСТЕЗИЯ И АНАЛЬГОСЕДАЦИЯ ПРИ ОФТАЛЬМОХИРУРГИЧЕСКИХ ВМЕШАТЕЛЬСТВАХ..... 201

ГЛАВА 11. Местная и регионарная анестезия в офтальмохирургии 203
(*Марцинкевич А.О., Мясникова В.В., Мищенко О.П.*)

ГЛАВА 12. Экспериментально-клиническое обоснование метода внутрикамерной вискоанестезии при факоэмульсификации 222
(*Малюгин Б.Э.*)

ГЛАВА13. Применение крылонёбных блокад для обезболивания и терапии в офтальмологии 235
(*Олещенко И.Г., Мищенко О.П., Щуко А.Г.*)

ГЛАВА 14. Перспективы многоуровневой анестезии в офтальмохирургии 249
(*Средняков В.А.*)

ГЛАВА 15. Технологии анельгоседации в офтальмохирургии 256
(*Мясникова В.В.*)

ГЛАВА 16. Контроль внутриглазного давления и анестезия при хирургии глаукомы 276
(*Мясникова В.В.*)

ГЛАВА 17. Анестезия при витреоретинальных операциях 289
(*Мясникова В.В.*)

ЧАСТЬ III. ПЕРИОПЕРАЦИОННОЕ ВЕДЕНИЕ ПАЦИЕНТОВ..... 303

ГЛАВА 18. Осложнения общей анестезии 305
(*Мясникова В.В.*)

ГЛАВА 19. Проблема периоперационной тошноты и рвоты в офтальмохирургии..... 318
(*Уткин С.И., Егоров В.В.*)

ГЛАВА 20. Осложнения хирургических вмешательств и регионарной анестезии в офтальмологии..... 332
(*Мясникова В.В., Берсенев С.В., Рылов П.М., Комлев В.А.*)

ГЛАВА 21. Сопутствующая патология офтальмохирургических пациентов 342
(*Мясникова В.В.*)

ГЛАВА 22. Сахарный диабет и проблема ожирения у офтальмохирургических пациентов..... 361
(*Марцинкевич А.О., Гаспарян М.А., Олещенко И.Г., Уткин С.И.*)

ГЛАВА 23. Отслойка сетчатки у беременных 378
(*Берсенев С.В., Комлев В.А., Рапопорт А.А., Рылов П.М., Мясникова В.В.*)

ЧАСТЬ IV. СОВРЕМЕННЫЕ ТЕХНОЛОГИИ В ТЕРАПИИ ОФТАЛЬМОПАТОЛОГИИ..... 395

ГЛАВА 24. Некоторые патогенетические особенности развития офтальмологических заболеваний (роль иммуновоспалительного процесса) 397
(*Черных В.В., Трунов А.Н.*)

ГЛАВА 25. Коррекция активности воспалительного процесса при офтальмологических заболеваниях (клинико-патогенетическое обоснование) 417
(*Черных В.В., Братко В.И., Трунов А.Н.*)

ГЛАВА 26. Современные подходы к комплексному консервативному лечению и использованию эфферентных технологий в офтальмологии..... 437
(*Чехова Т.А., Братко В.И., Трунов А.Н., Черных В.В.*)

ГЛАВА 27. Терапия болевого синдрома в слепых глазах 455
(*Марцинкевич А.О.*)

ГЛАВА 28. Инертные газы в терапии офтальмопатологии..... 466
(*Мясникова В.В., Клокова О.А., Сахнов С.Н.*)

Часть I

ОБЩАЯ АНЕСТЕЗИЯ В ОФТАЛЬМОХИРУРГИИ

Глава 1

АНАТОМИЯ ГЛАЗА

В.В. Мясникова

Знание анатомического строения органа зрения является необходимым как для хирурга-офтальмолога, выполняющего оперативное вмешательство, так и для анестезиолога, осуществляющего анестезию данной области. Для оптимального выбора и проведения анестезиологического пособия врач должен не только хорошо знать двигательную и чувствительную иннервацию глаза, но и ориентироваться в строении зрительного анализатора, его вспомогательных органов, особенностях кровоснабжения этого региона.

Детально и последовательно современные сведения, касающиеся анатомии зрительного анализатора, изложены в монографии Е.Е. Сомова [7], к которой мы можем отослать читателя. В данном издании мы ставили перед собой задачу только напомнить основные моменты анатомии и физиологии глаза, без знания которых затруднительно понимание современных методик обезболивания.

Анестезиологическое обеспечение офтальмологических операций предполагает также знание таких физиологических особенностей, как регуляция внутриглазного давления в периоперационном периоде, риск возникновения окуловисцеральных рефлексов, системное влияние препаратов, применяемых местно.

1.1. Строение зрительного анализатора

В состав зрительного анализатора входят:

- ✓ периферический рецептор, представленный двумя глазными яблоками, расположенными в правой и левой глазницах;
- ✓ многоступенчатая нейронная система, предназначенная для проведения воспринимаемых зрительных импульсов в первичный зрительный центр;
- ✓ центральный нейрон зрительного пути;
- ✓ корковый сенсорный центр анализатора, расположенный на медиальной поверхности затылочной доли мозга.

Кроме того, функция глаза обеспечивается также вспомогательными органами (веками, конъюнктивой, мышцами глазного яблока, слезным аппаратом, фасциями глазницы), системами кровоснабжения, иннервации, выработки внутриглазной и слезной жидкостей.

Анатомическое строение глазного яблока схематично представлено на рис. 1.1. Оно включает три оболочки: фиброзную (роговица и склера), сосудистую (хориоидеа), сетчатку с фоторецепторами в виде палочек и колбочек и оптическую систему (роговица, водянистая влага передней камеры, хрусталик, стекловидное тело).

Расстояние от поверхности роговицы до сетчатки называется продольной длиной глазного яблока. Если она составляет 26 мм и более, это свидетельствует об удлиненном глазе, что важно учитывать при выполнении регионарных методик анестезии (например, ретробульбарной блокады), чтобы не перфорировать структуры глаза.

Фиброзная оболочка играет защитную роль для внутренних структур, обеспечивает форму глазного яблока и служит местом для прикрепления наружных глазных мышц.

Прозрачная часть фиброзной оболочки глаза называется **роговицей**. Это прозрач-

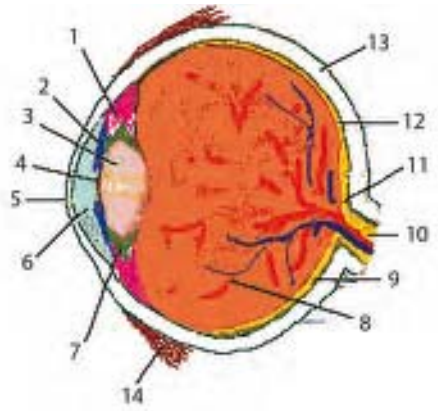

Рис. 1.1. Схема строения глазного яблока:

1 — цилиарное тело; *2* — радужка; *3* — хрусталик; *4* — зрачок; *5* — роговица; *6* — передняя камера; *7* — аккомодационная мышца; *8* — стекловидное тело; *9* — хориоидеа; *10* — зрительный нерв; *11* — макула; *12* — сетчатка; *13* — склера; *14* — наружные глазные мышцы

ная линза, имеющая куполообразную форму, толщиной примерно 0,5 мм. В роговице отсутствует сосудистая сеть, но находится множество нервных окончаний. Нервные окончания, проникая в роговицу, теряют миелиновую оболочку, чем обеспечивается их прозрачность. Иннервация роговицы осуществляется *n. nasociliaris* (тактильная чувствительность), трофическими нервами, отходящими от *plexus pericornealis*, и симпатической нервной системой. Интересно, что из трех видов чувствительности роговицы (тактильной, болевой и температурной) очень высокий порог — у температурной, что облегчает проведение операций с применением лазера на роговице.

Передняя поверхность роговицы покрыта эпителием, обладающим очень хорошей регенеративной способностью. За счет высокой пролиферативной способности роговичного эпителия дефект размером с булавочную головку восстанавливается через 2–3 ч, дефект размером 2–3 мм покрывается эпителием не более чем через 24 ч. Необходимо отметить, что анестетики и адреномиметики тормозят митотическую активность эпителия.

Изнутри роговица покрыта одним слоем клеток — эндотелием, не восстанавливающимся при повреждении. Поэтому при проведении полостных операций глаза (когда манипуляции проводятся с внутренней стороны роговицы) возникает необходимость в защите эндотелия специальными веществами — *вискоэластиками* — для предотвращения развития дистрофии роговицы. Перспективным направлением в анестезии глаза является сочетание вискоэластика с местными анестетиками, что обеспечивает одновременно и защиту, и обезболивание [4].

Наружная непрозрачная часть фиброзной оболочки — склера — состоит из трех слоев: наружного (эписклера), собственно склеры и внутреннего слоя. Склера практически лишена чувствительных нервных окончаний и бедна сосудами; она пронизана отверстиями, через которые в глазное яблоко проникают нервы и сосуды.

Сосудистая оболочка глаза состоит из радужки, ресничного тела и собственно сосудистой оболочки. **Радужка** — передняя часть сосудистой оболочки, расположенная фронтально и имеющая форму диска с отверстием в центре — зрачком, диаметр которого меняется в зависимости от освещения, регулируя поток света, попадающего в глаз. Радужка кровоснабжается за счет двух задних длинных артерий и нескольких передних ресничных (ветвей мышечных артерий), образующих большой артериальный круг (*circulus arteriosus iridis mayor*). От него в радиальном направлении отходят веточки, формирующие малый артериальный круг (*circulus arteriosus iridis minor*).

Ресничное (цилиарное) тело имеет форму кольца на вертикальном срезе глаза и форму треугольника на меридиональном срезе (см. рис. 1.1). Функция ресничного тела заключается в выработке водянистой влаги, омывающей и питающей роговицу, хрусталик и стекловидное тело. Внутриглазная жидкость (ВГЖ) образуется путем активного секреторного процесса с участием карбоангидразы и накапливается в задней камере. Кроме того, ВГЖ также пассивно

фильтруется из сосудов передней поверхности радужки.

Отток внутриглазной жидкости в венозную систему осуществляется через дренажную систему в углу передней камеры (в пространстве между роговицей и радужкой). Дренажная система включает шлемов канал, трабекулу и другие образования. Дисбаланс между продукцией и оттоком водянистой влаги глаза увеличивает внутриглазное давление и приводит к развитию глаукомы.

В норме внутриглазное давление (ВГД) составляет от 10 до 25 мм рт. ст.; любая обструкция между глазом и правым предсердием препятствует оттоку жидкости и повышает ВГД. Повышение венозного давления и, следовательно, рост ВГД могут вызываться натуживанием, рвотой, кашлем во время ларингоскопии или интубации.

Еще одной важной функцией ресничного тела является участие в аккомодации: в толще его находится аккомодационная мышца, от которой идут связки к хрусталику.

Кровоснабжение цилиарного тела осуществляется двумя задними цилиарными артериями (ветви глазничной артерии), анастомозирующими с ветвями передних и задних коротких ресничных артерий. Иннервация радужки и ресничного тела осуществляется чувствительными ветвями *n. nasociliaris* (*nn. ciliares longi*), не заходящими в цилиарный узел, а проникающими через склеру вблизи зрительного нерва в супрахориоидальное пространство, где они образуют густое сплетение с *nn. ciliares breves* (отходящими от цилиарного узла).

Собственно сосудистая оболочка (***chorioidea***) образована задними короткими ресничными артериями, просекающими склеру у заднего полюса глаза, и выстилает весь задний отдел склеры. Хориоидея непосредственно контактирует с сетчаткой и обеспечивает питание последней.

Внутренняя (чувствительная) оболочка глаза обычно называется сетчаткой. Световые раздражители воспринимаются оптической частью сетчатки, распространяющейся от диска зрительного нерва до плоской части ресничного тела. В сетчатке различают десять слоев клеток — фоторецепторов, предназначенных для преобразования световой энергии в энергию нервных импульсов. Две других части сетчатки (*pars ciliaris et iridica retina*) лишены оптических свойств и покрывают, соответственно, внутреннюю поверхность ресничного тела и радужки.

Кровоснабжается сетчатка из системы центральной ее артерии (ветвь глазной артерии) и хороидокапиллярного слоя собственно сосудистой оболочки. Артерии и вены сетчатки образуют слоистую капиллярную сеть, сильнее всего выраженную в задних ее отделах, что обусловливает вероятность развития кровоизлияния и других сосудистых поражений (спазм и эмболия артерий, тромбоз венозных сосудов).

Chorioidea и сетчатка практически лишены чувствительной иннервации.

Аксоны всех ганглиозных клеток сетчатки образуют **зрительный нерв**, начальная часть которого расположена у заднего полюса глаза и называется диском. Зрительный нерв перфорирует склеру сзади на 1–2 мм медиальнее и выше заднего полюса, его сопровождают центральная артерия и вена сетчатки.

Информация с сетчатки передается в затылочную долю мозга, где происходит анализ изображения. При повреждении или сдавлении зрительного нерва на любом участке происходит практически необратимая потеря зрения.

Кровоснабжение диска зрительного нерва осуществляется короткими цилиарными артериями и центральной артерией сетчатки. Венозный отток происходит в центральную вену сетчатки.

Оптическая система глаза включает: переднюю и заднюю камеры, заполненные внутриглазной жидкостью, **хрусталик** и стекловидное тело — прозрачные структуры, пропускающие и преломляющие лучи света. Хрусталик по всей окружности посредством цинновых связок соединен с цилиарными (аккомодационными) мышцами, расположенными в стенке глаза. Степень натяжения цинновых связок определяет радиус кривиз-

ны хрусталика. **Стекловидное тело** — это бесцветная прозрачная студнеобразная масса, являющаяся высокогидрофильным гелем органического происхождения, содержащим 98–99 % воды. Стекловидное тело обеспечивает форму глаза.

Глазное яблоко находится в **костной глазнице** (орбите), имеющей форму пирамиды с основанием на фронтальной части черепа и вершиной, уходящей в заднемедиальном направлении. Угол между латеральными стенками двух орбит составляет около 90°; между латеральной и медиальной стенками каждой орбиты — 45°). Медиальные стенки орбиты идут почти параллельно сагиттальной плоскости [10].

Кроме глазного яблока глазница содержит жировую клетчатку, наружные мышцы глаза, нервы и кровеносные сосуды.

Размеры орбиты у взрослого человека составляют 4–5 см в глубину, около 4 см в горизонтальном поперечнике и 3,5 см в вертикальном поперечнике у входа глазницы. Важно помнить, что в стенках глазницы имеются несколько отверстий, через которые из полости черепа проходят нервные стволы и кровеносные сосуды.

Canalis opticus — соединяет полость глазницы со средней черепной ямкой, через него проходят зрительный нерв (*n. opticus*) и глазная артерия (*a. ophthalmica*).

Fissura orbitalis superior — верхняя глазничная щель, через нее в глазницу проходят три ветви *n. ophthalmicus* (*n. lacrimalis*, *n. nasociliaris*, *n. frontalis*), *n. trochlearis*, *n. abducens* и *n. oculomotorius* и выходит из глазницы *v. ophthalmica superior*. При повреждении этой области развивается характерный «синдром верхней глазничной щели», включающий в себя: офтальмоплегию, птоз, мидриаз, расстройство тактильной чувствительности, расширение вен сетчатки, легкий энофтальм.

Fissura orbitalis inferior — нижняя глазничная щель, соединяющая полость глазницы с крылонёбной и височными ямками. Через нее входят в глазницу *n.* и *a. infraorbitalis*, *n. zygomaticus* и *rr. orbitales* и покидает ее одна из ветвей нижней глазной вены.

Foramen rotundum (круглое отверстие) находится сразу за вершиной глазницы и связывает среднюю черепную ямку с крылонёбной. Через круглое отверстие проходит вторая ветвь тройничного нерва (*n. maxillaris*), от которой в крылонёбной ямке отходит *n. infraorbitalis*, а в нижне-височной — *n. zygomaticus*. Оба нерва проникают затем в полость глазницы через нижнюю глазничную щель (рис. 1.2).

Foramen ethmoidale anterius et posterius — решетчатые отверстия, через которые проходят одноименные нервы, артерии и вены.

Стенки глазницы покрыты надкостницей. Глазное яблоко покрывает *vag. bulbi* (или **тенонова капсула**), имеющая толщину до 2,5–3 мм в области экватора глаза и постепенно истончающаяся и теряющаяся в подконъюнктивальной ткани. Методика анестезии, заключающаяся в проведении анестетика между склерой и теноновой капсулой, называется субтеноновой анестезией [13]. Эписклеральное пространство (*spatium episclerale*) также используется для введения лекарственных средств.

Основными функциями вспомогательных органов глаза, в состав которых входят конъюнктива, веки, мышечный и слезный аппарат, является защита глаз от внешних воздействий.

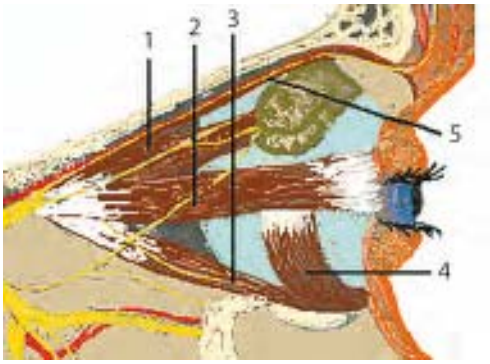

Рис. 1.2. Глазодвигательные мышцы (правого глаза):

1 — m. rectus superior; *2 — m. rectus lateralis*; *3 — m. rectus inferior*; *4 — m. obliquus inferior*; *5 — m. levator palpebrae superior*

Веки защищают глазное яблоко от травм, рефлекторно смыкаясь в случае опасности и закрывая глаза во время сна. В состав век входят кожа, подкожная клетчатка, мышечный слой [включающий две поперечнополосатые (орбикулярную и леваторную) и две гладкие (тарзальные) мышцы] и ресницы. Кровоснабжение век осуществляется из бассейнов внутренней и наружной сонных артерий, образующих верхнюю и нижнюю артериальные дуги. *Arcus palpebralissuperir et inferior* расположены в мышечном слое век на расстоянии 3 мм от их ресничного края и образованы в основном *aa. palpebrales mediales*, являющимися ветвями глазной артерии и *aa. palpebrales laterals*, отходящими от *a. lacrimalis*. На верхнем веке часто имеется не одна, а две артериальные дуги. Особенностью венозных сосудов век является отсутствие в них клапанов. Иннервация обеспечивается ветвью лицевого нерва [7].

Одной из точек приложения лекарственных веществ и анестетиков в офтальмохирургии является **конъюнктива**. Это прозрачная слизистая ткань, покрывающая всю заднюю поверхность век и переднюю поверхность глазного яблока (вплоть до лимба роговицы). Она кровоснабжается из артериальных дуг век. Чувствительная иннервация конъюнктивы осуществляется *n. lacrimalis*, *n. infratrochlearis* и *n. infraorbitalis*.

Мышечный аппарат глазных яблок включает по три пары антагонистически действующих мышц: *m. rectus superior et inferior*; *m. rectus medialis et lateralis*; *m. obliquus superior et inferior* (см. рис. 1.2).

Мышцы (кроме нижней косой) начинаются от сухожильного кольца в районе зрительного канала глазницы, направляются кпереди и после прободения теноновой капсулы вплетаются своими сухожилиями в склеру. Наружные мышцы глаза образуют структуру, называемую конусом.

Внутренняя, верхняя и нижняя прямые мышцы, а также нижняя косая мышца иннервируются веточками *n.* oculomotorius, наружняя прямая — *n.* abducens, верхняя косая — *n.* trochlearis. Обычно мышцы действуют содружественно, позволяя поднимать, опускать, приводить и отводить глазное яблоко.

Кроме того, две антагонистические по направленности группы мышц обеспечивают подвижность век: круговая мышца глаза (*m. orbitalis oculi*) и подниматели век (*m. levator palpebrae superior* и *m. tarsalis inferior*). Круговая мышца глаза иннервируется скуловыми и передневисочными ветвями лицевого нерва, которые лежат достаточно глубоко и входят с нижне-наружной стороны, что необходимо учитывать при выполнении акинезии мышцы во время полостных операций на глазном яблоке [3].

Мышца, поднимающая верхнее веко, иннервируется глазодвигательным нервом.

Для нормального функционирования оптической части глаза большое значение имеет слезный аппарат, обеспечивающий постоянное увлажнение роговицы.

1.2. Сосудистая система и иннервация зрительного анализатора

Источниками артериального кровоснабжения для зрительного анализатора являются внутренняя и наружная сонные артерии и подключичная артерия.

Внутренняя сонная артерия (*a. carotis interna*) входит в полость черепа через *for. caroticum externum* проходит по *canalis caroticus* в переднее яремное отверстие и на уровне турецкого седла впадает в венозный синус — пещеристую пазуху твердой оболочки мозга. Там она делает изгиб, перфорирует стенку пазухи и выходит на основание черепа непосредственно под зрительным нервом.

Ветви внутренней сонной артерии вместе с ветвями *a. subclavia* (*a. basilaris*) и *aa. cerebri posteriores et anteriores* кровоснабжают внутричерепную часть зрительных нервов, хиазму, зрительные тракты, наружные коленчатые тела, зрительную лучистость и зрительную кору. Соединение *aa. cerebri anteriores*, *a. communicans anterior* из системы внутренней сонной артерии, *aa. communicanstis posteriors* и *aa. cerebri*

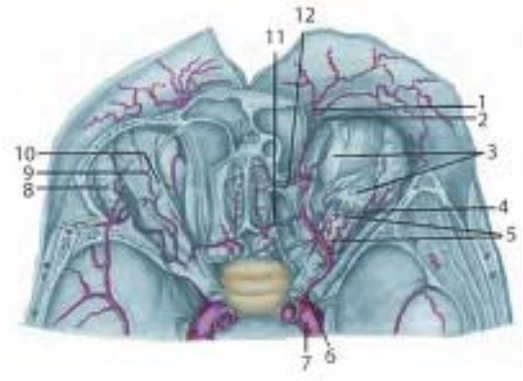

Рис. 1.3. Глазная артерия и ее ветви; вид сверху (верхняя стенка глазницы удалена) [6]:

1 — надблоковая артерия; *2* — тыльная артерия носа; *3* — глазное яблоко; *4* — слезная артерия; *5* — задние ресничные артерии; *6* — глазная артерия; *7* — правая внутренняя сонная артерия; *8* — слезная железа; *9* — надглазничная артерия; *10* — мышца, поднимающая верхнее веко; *11* — задняя решетчатая артерия; *12* — передняя решетчатая артерия

posteriores (из системы вертебральной артерии) образуют в области хиазмы анастомоз, называемый **виллизиевым кругом**.

Одной из основных ветвей внутренней сонной артерии является глазная артерия — *a. ophthalmica* (рис. 1.3), входящая в глазницу через оптический канал ниже и латерально от зрительного нерва в одной оболочке с нервом. У пожилых и больных с гипертензией она очень ломкая и при повреждении иглой профузно кровоточит [10].

Ветви *a. ophthalmica*, а также *a. choroidea anterior*, *a. cerebri anterior et media*, *a. communicans posterior* питают внечерепные части зрительного нерва, собственно глазное яблоко и его вспомогательные органы, кроме того, кровоснабжение последних осуществляется также некоторыми сосудами наружной сонной артерии (*a. facialis* и *a. maxillaris*).

Основными ветвями глазной артерии являются: *a. centralis retinae*, *a. lacrimalis*, *aa. ciliares posteriors longae et brevis*, *aa. musculares*, *a. supraorbitales*, *a. ethmoidales posterior et anterior*, *aa. palpebrales mediales*, *a. supratrochlearis*, *a. dorsalis nasi* (см. рис. 1.3).

Венозный отток из глазного яблока осуществляется по ретинальной (внутренней) системе через центральную вену сетчатки и по ресничной (наружной) сосудистой системе посредством четырех вортикозных вен. Венозная кровь от век, мышечного аппарата и глазницы оттекает как в сторону *sinus cavernosus* в полость черепа, так и в систему вен лица, благодаря отсутствию клапанов в венах этой области. Верхняя глазная вена анастамозирует с нижней одноименной веной, сообщающейся с *plexus* (*venosus*) *pterigoideus*, а также с *v. angularis*. Отток венозной крови из пазух твердой черепной оболочки и тканей орбиты происходит во внутреннюю яремную вену.

Иннервация органа зрения осуществляется III, IV, V, VI и VII парами черепных нервов.

Двигательными являются:

- ✓ *n. oculomotorius* (III пара);
- ✓ *n. trochlearis* (IV пара);
- ✓ *n. abducens* (VI пара);
- ✓ *n. facialis* (VII пара).

Чувствительная иннервация обеспечивается n. ophthalmicus и *n. maxillaris* — первой и второй ветвями тройничного нерва (табл. 1.1).

В полости орбиты прямые глазные мышцы делят орбитальную жировую клетчатку на центральный (ретробульбарный) и периферический (перибульбарный) отделы. В ретробульбарном отделе проходят зрительный, окуломоторный, отводящий и назоцилиарный нервы; в перибульбарном — трохлеарный, слезный, фронтальный и инфраорбитальный нервы. Таким образом, чувствительную и двигательную иннервацию глаза можно блокировать путем инъекции в орбитальную клетчатку.

Поверхностную чувствительность роговицы и конъюнктивы обеспечивают длинные и короткие реснитчатые нервы, назоцилиарный и слезный нервы. Ноцицептивную иннервацию из этой зоны можно прервать поверхностным нанесением раствора местного анестетика на роговицу — topical-анестезия [11].

Наиболее распространенными регионарными методиками обезболивания в оф-

Таблица 1.1. Сенсорная иннервация глаза [10]

Иннервируемые зоны		Нервы
Склера и роговица		Короткие цилиарные нервы, длинные цилиарные нервы
Конъюнктива	Верхняя часть	Супраорбитальный нерв, супратрохлеарный нерв, инфратрохлеарный нерв
	Нижняя часть	Инфраорбитальный нерв
	Латеральная часть	Лакримальный нерв
	Вокруг роговицы	Длинные цилиарные нервы
Периорбитальная кожа		Супраорбитальный, супратрохлеарный, инфраорбитальный, лакримальный нервы

тальмохирургии являются: ретробульбарная и перибульбарная анестезия, а также блокады лицевого нерва на различных уровнях [3,8].

Тройничный нерв (*n. trigeminis*) (рис. 1.4) имеет в своем составе ядра (три чувствительные и одно двигательное), чувствительный и двигательный корешки, *gangl. trigeminale*, или гассеров — тройничный узел и три ветви — *n. ophthalmicus*, *n. maxillaris* и *n. mandibularis* [2].

N. ophthalmicus, *n. maxillaris* и *n. mandibularis* являются периферическими аксонами тройничного узла, связанными с парасимпатическими нервными узлами: *n. ophthalmicus* — с цилиарным ганглием,

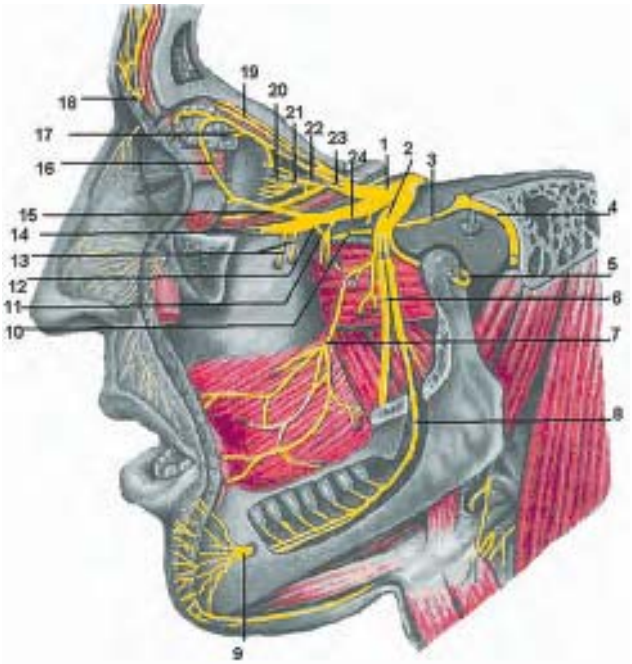

Рис. 1.4. Тройничный нерв (мягкие ткани и левая часть основания черепа удалены) [6]:

1 — тройничный узел; *2* — нижнечелюстной нерв; *3* — большой каменистый нерв; *4* — лицевой нерв; *5* — ушно-височный нерв; *6* — язычный нерв; *7* — щечный нерв; *8* — нижний альвеолярный нерв; *9* — подбородочный нерв; *10* — нерв крыловидного канала; *11* — крылонёбный узел; *12* — узловые ветви; *13* — верхние альвеолярные нервы; *14* — подглазничный нерв; *15* — скуловой нерв; *16* — соединительная ветвь к скуловому нерву; *17* — слезный нерв; *18* — надглазничный нерв; *19* — лобный нерв; *20* — короткие ресничные нервы; *21* — ресничный узел; *22* — носоресничный корешок; *23* — глазной нерв; *24* — верхнечелюстной нерв

n. maxillaris — с крылонёбным ганглием (*n. mandibularis* не участвует в иннервации структур глаза, поэтому мы не будем останавливаться на его строении).

От тройничного узла *n. ophthalmicus* проходит в наружной стенке пещеристого синуса и выходит из полости черепа через *fissure orbitalis superior*, где делится на *n. lacrimalis*, *n. frontalis* и *n. nasociliaris*. Эти ветви обеспечивают чувствительную иннервацию кожи лба и передней волосистой части головы, верхнего века, внутреннего угла глазной щели и спинки носа, глазного яблока, слизистых оболочек верхней части носовой кости, лобной и решетчатой пазух, мозговой оболочки *n. lacrimalis* иннервирует конъюнктиву, а *n. nasociliaris* — склеру, радужку и слезное тело.

В области мышечной воронки глазницы *n. nasociliaris* делится на решетчатые, длинные ресничные (*nn. ciliares longi*) и носовые ветки, соединяется r. communicans с ресничным (цилиарным) узлом.

Ресничный узел (*gangl. ciliare*) находится под наружной прямой глазодвигательной мышцей, в 7–8 мм кзади от полюса глаза, прилегая к поверхности зрительного нерва (см. рис. 1.4). В составе цилиарного ганглия проходят чувствительные ветви от *n. nasociliaris*, двигательные от n. oculomotorius и симпатические волокна.

От ресничного узла отходят короткие цилиарные нервы (*nn. ciliares breves*), к ним присоединяются длинные цилиарные нервы от n. nasociliaris и симпатические нервные волокна из сплетения внутренней сонной артерии (иннервируют дилятатор зрачка). Вместе они образуют нервное сплетение в области цилиарного тела по окружности роговицы. Таким образом, ветви цилиарного ганглия вместе с длинными цилиарными нервами обеспечивают двигательную (для сфинктера и дилятатора зрачка), чувствительную (для роговицы, радужки, цилиарного тела) и трофическую иннервацию названных структур.

N. maxillaris выходит из полости черепа через круглое отверстие; в области крылонёбной ямки от него отделяются *n. infraorbitalis* и *n. zigomaticus*, проникающие в полость глазницы через нижнюю глазничную щель. *N. infraorbitalis* выходит через подглазничный канал на лицевую поверхность и участвует в чувствительной иннервации кожи, хряща и конъюнктивы центральной части нижнего века, нижней половины слезного мешка и верхней части слезноносового протока. Кроме того, эта ветвь иннервирует твердую мозговую оболочку, кожу крыльев носа, слизистую оболочку задней части полости носа и гайморовой пазухи, верхней губы и верхней десны, а также верхний ряд зубов.

N. zigomaticus делится в полости глазницы на две веточки, которые иннервируют кожу боковой части лба и зону скуловой кости.

Третья ветвь *n. maxillaris* — крылонёбный нерв (*nn. pterygopalatini*) отходит от него в области одноименной ямки и участвует там же в образовании крылонёбного узла (*gangl. pterygopalatinum*). Аналогично цилиарному ганглию, этот узел имеет чувствительный, двигательный и симпатический корешки. Несколько ветвей крылонёбного узла — *rr. orbitales* — проникают в глазницу через нижнюю глазничную щель, иннервируют надкостницу глазницы, гладкую глазничную мышцу, оболочки зрительного нерва и его центральную артерию.

Лицевой нерв (*n. facialis,* V пара) включает двигательные, чувствительные, вкусовые и секреторные волокна. Из полости черепа лицевой нерв выходит через внутреннее слуховое отверстие в лицевой канал височной кости, где он сливается с *n. intermedius*, образуя узел коленца (*gangl. geniculi*). Секреторные слезоотделительные волокна включают *n. petrosus major*, начинающийся от *gangl. geniculi*; кроме того, слезная железа иннервируется симпатическими волокнами от сплетения внутренней сонной артерии, проникающими в железу по *n. lacrimalis*.

Выходя из шилососцевидного отверстия височной кости, лицевой нерв несет двигательные волокна к мимическим мышцам, в том числе и к круговой мышце глаза. Блокада лицевого нерва производится

с целью обеспечения акинезии — устранения моргания и для облегчения установки векорасширителя.

Парасимпатическая иннервация начинается в ядре Эдингера—Вестфала, сопровождает третий черепной нерв до синапса с короткими цилиарными нервами в цилиарном ганглии. Симпатические волокна исходят от Th1, соединяются в верхнем шейном ганглии, после чего идут параллельно длинным и коротким цилиарным нервам.

При выполнении различных **обезболивающих блокад**, а также других подготовительных манипуляций перед операцией на глазном яблоке необходимо ориентироваться в топографии расположения артериальных и венозных сосудов и нервных стволов в анестезируемой области.

При выполнении перибульбарной блокады из нижнелатерального доступа в **латеральную жировую клетчатку** блокируются: назоцилиарный, лакримальный, фронтальный, супраорбитальный и супратрохлеарный ветви *n. ophthalmicus* и нижнеорбитальная ветвь *n. maxillaris*. При инъекции местного анестетика в **медиальную жировую клетчатку** обычно блокируются медиальные ветви назоцилиарного нерва, длинные цилиарные нервы, нижнетрохлеарный нерв и медиальные порции супраорбитального и супратрохлеарного нервов [10].

Правильно выполненная ретробульбарная блокада обеспечивает достаточную анестезию внутриглазных тканей, ограничивает движения глазного яблока и снижает внутриглазное давление в результате введения местного анестетика непосредственно в зону цилиарного узла, расположенного в мышечной воронке глазницы.

В то же время некорректное исполнение ретробульбарной блокады таит в себе ряд опасностей: от развития ретробульбарной гематомы из-за повреждения нижней глазной или нижневисочной вортикозной вены до перфорации глазного яблока, повреждения зрительного нерва, введения анестетика в ликворную систему с развитием анестезии ствола мозга, проявляющейся судорогами и апноэ.

Считается, что риск развития ретробульбарного кровоизлияния снижается при правильном выполнении методики и использовании для инъекции иглы с затупленным концом и длинной иглы не более 25 мм [12]. Существует и противоположное мнение в отношении использования затупленных игл: иглой с тупым концом труднее пунктировать, но если ранение нерва все-таки произошло, то восстановление нервных волокон идет значительно дольше, чем при травме острой иглой [9].

При выполнении **акинезии век** (блокады лицевого нерва) посредством введения анестетика в толщу века существует опасность ранения поверхностной височной вены, располагающейся в области латерального угла глазной щели, или a. angularis, проходящей с медиальной стороны глаза. Кроме того, надо учитывать, что ветви лицевого нерва лежат в глубоких слоях мышцы над надкостницей. Поэтому игла вводится глубоко, но не до кости [1].

Не рекомендуется производить блокаду лицевого нерва в точке выхода из шилососцевидного отверстия под наружным слуховым проходом (методика Надбата). Поскольку рядом проходят блуждающий и языкоглоточный нервы, существует риск развития на фоне блокады паралича связок, ларингоспазма, дисфагии и нарушения дыхания [5].

Техника акинезии заключается во введении иглы примерно на 2,5 см строго вбок от наружной спайки век по диагонали кверху и слегка кнутри, затем книзу и тоже слегка кнутри на уровне глубоких слоев мышц. При осуществлении вкола ближе к наружному углу глаза больше вероятность повреждения поверхностной височной вены; при дополнительной инъекции в медиальную часть круговой мышцы века возможно ранение *a. angularis* из *a. facialis*. Если после продвижения иглы в ткани и введения новокаина игла не извлекается, а выполняется разворот в противоположную сторону, может сильно травмироваться зона разворота с развитием обширной гематомы [1].

ЛИТЕРАТУРА

1. *Горбань А.И., Джалиашвили О.А.* Микрохирургия глаза: Ошибки и осложнения. СПб.: Гиппократ, 1993.
2. *Кирпатовский И.Д., Смирнова Э.Д.* Клиническая анатомия. В 2 кн. Кн. 1: Голова, шея, торс. Учебное пособие. М.: Мед. информ. агентство, 2003.
3. *Малрой М.Ф.* Местная анестезия: практическое руководство / М.Ф. Малрой, К.М. Бернарде, С.Б. Макдональд, Ф.В. Салинас; пер. с англ. под ред. проф. Е.А. Евдокимова. 4-е изд. М.: БИНОМ. Лаборатория знаний, 2014.
4. *Малюгин Б.Э., Галенко-Ярошевский П.А., Измайлова Р.П.* Обоснование безопасности вискоэластика для монослоя эндотелиальных клеток роговицы в эксперименте // Кубанский научный медицинский вестник. 2006; 12: 78–82.
5. *Морган-мл. Д.Э., Михаил М.С.* Клиническая анестезиология. Кн. 3 / Пер. с англ. М.: БИНОМ, 2012.
6. Атлас нормальной анатомии человека: учеб. пособие для студентов мед. вузов : в 2 т. / М.Р. Сапин, Д.Б. Никитюк, Э.В. Швецов. М.: МЕДпресс-информ, 2004. Т. 2.
7. *Сомов Е.Е.* Клиническая анатомия органа зрения человека. СПб.: Ольга, 1997.
8. *Alhassan M.B., Kyari F., Ejere H.O.* Peribulbar versus retrobulbar anaesthesia for cataract surgery // Cochrane Database Syst Rev. 2015; 7: CD004083.
9. *Cheney B.W., Domino K.B., Caplan R.A., Posner K.L.* Nerve injury associated with anesthesia. A closed claims analysis // Anesth. 1999; 90: 1062–1069.
10. *Chishti K., Varvinski A.* Anaesthesia for Opthalmic Surgery. Part 1: Regional Techniques // World Anaesth. 2009. URL: https://www.aagbi.org/sites/default/files/135-Ophthalmic-anaesthesia-part-1.pdf
11. *Rathmell J.P.* Регионарная анестезия: Самое необходимое в анестезиологии / Д.П. Рафмелл, Д.М. Нил, К.М. Вискоуми; Пер. с англ. М.: МЕДпресс-информ, 2007.
12. *Theocharis I.P., Alexandridou A., Tomic Z.* A two-year prospective study comparing lidocaine 2 % jelly versus peribulbar anaesthesia for 25 G and 23 G sutureless vitrectomy // Graefes Arch Clin Exp Ophthalmol. 2007; 245(9):1253–1258.
13. *Kandavel R.* Local anesthesia for cataract surgery. In: Colvard M.D. Achieving excellence in cataract surgery: a step-by-step approach. USA, 2009: 1–10.

Глава 2

ПРЕПАРАТЫ ДЛЯ АНЕСТЕЗИИ И ИХ ВЛИЯНИЕ НА ОРГАНИЗМ

В.В. Мясникова, С.И. Уткин

Механизм действия анестезии объясняется тормозящим влиянием общих анестетиков на процессы формирования и распространения потенциала действия на уровне самих нейронов и межнейронных синапсов. У разных анестетиков точки приложения в функциональном звене синапса неодинаковы. В зависимости от свойств анестетиков они могут замедлять проведение импульса на уровне терминальных волокон, могут снижать чувствительность рецепторов мембран к медиатору или блокировать его выработку [1].

Результатом таких взаимодействий являются следующие эффекты анестетических веществ: развитие нейролепсии, атараксии, анальгезии. Таким образом, целью анестезии является специфическое изменение состояния ЦНС. Однако анестезиологу важно учитывать не только основное, но и побочное влияние анестетиков на ЦНС, заключающееся в изменении тонуса симпатического и парасимпатического отделов нервной системы, температурного и энергетического баланса, сосудистого тонуса, что, в свою очередь, ведет к нарушению функционирования других систем: дыхательной, сердечно-сосудистой, эндокринной.

2.1. Характеристика ингаляционных анестетиков

Не существует единой теории, объясняющей механизм действия ингаляционных анестетиков. Предполагается, что ингаляционные анестетики действуют на клеточные мембраны в ЦНС. Все эффекты анестетиков, возможно, являются следствием их влияния на механизм генерирования электрической активности нейронов. Различают вольтаж-зависимые (натриевые, калиевые, кальциевые) и лигандо-воротные (глютамат-активируемые и ГАМК-активируемые) ионные каналы. Общие анестетики незначительно влияют на вольтаж-зависимые каналы, функцией лигандо-воротных каналов объясняют эффект кетамина, селективно связывающегося с NMDA-рецептором, и такие группы анестетиков, как барбитураты, бензодиазепины, этомидат, пропофол, летучие анестетики, модулирующие ГАМК-рецепторную функцию.

На макроскопическом уровне не существует единой области мозга, где реализуют свое действие все ингаляционные анестетики. Анестетики влияют на ретикулярную формацию, кору больших полушарий, клиновидное ядро и гиппокамп, а также подавляют передачу возбуждения на уровне нейронов спинного мозга.

2.1.1. Фармакокинетика ингаляционных анестетиков

Концентрация анестетика в ЦНС определяет глубину анестезии. Достижение эффективной мозговой концентрации обусловливается фармакокинетическими параметрами анестетика. Концентрация газа в смеси зависит от парциального давления, или напряжения. Для достижения требуемой концентрации анестетика в головном мозге необходим его перенос из альвеолярного газа в кровь и затем из крови в мозг.

Скорость переноса анестетика из воздуха в артериальную кровь определяется следующими факторами: растворимостью анестетика в крови; альвеолярным кровотоком; состоянием альвеоло-капиллярной мембраны.

Наибольшее влияние оказывает такой параметр, как **растворимость** газа, которая зависит от **коэффициента распределения** кровь/газ (коэффициент растворимости Освальда). Закись азота и десфлуран имеют наиболее низкие коэффициенты — <0,5 (табл. 2.1), но при этом для повышения их парциального давления в крови требуется всего несколько молекул при диффузии из легких в кровь. Наоборот, для значительного повышения парциального давления хорошо- или среднерастворимых анестетиков (галотан, энфлуран) нужно больше молекул и, следовательно, больше времени. Наиболее плохо растворимая закись азота быстро достигает высокого напряжения в крови, что приводит к более быстрому повышению концентрации анестетика в мозге и, следовательно, к ускорению индукции анестезии.

К 1990-м г. в России были разработаны теоретические обоснования применения ксенона в качестве ингаляционного анестетика и началось его клиническое применение в различных разделах хирургии.

Мол. вес ксенона = 131,3.

Плотность = 5,897 г/л.

Коэффициент растворимости кровь/газ = 0,11 (табл. 2.1).

Физические характеристики Xe определяют быструю индукцию и быструю элиминацию газа с форсированным выходом из наркоза. Ксенон в 1,5–2 раза сильнее N_2O. Его МАК = 50 % — 62 %, у N_2O — 105 % [4].

Основные физико-химические свойства современных ингаляционных анестетиков представлены в табл. 2.1. Поскольку коэффициент распределения жир/кровь у всех анестетиков больше 1, на фоне физиологической гиперлипидемии (после приема пищи) растворимость анестетика в крови повышается и, наоборот, снижается при анемии.

Снижение **сердечного выброса** увеличивает риск передозировки анестетиков с высокой растворимостью в крови, поскольку при этом фракционная альвеолярная концентрация возрастает значительно быстрее.

Следующим фактором, влияющим на скорость достижения эффективной мозговой концентрации, является **артериовенозный градиент концентрации**. Чем больше скорость и объем захвата анестетика тка-

Таблица 2.1. Общие свойства ингаляционных анестетиков*

Свойства	Xe	N_20	Enf	Iso	Sev	Des
Молекулярный вес	131,29	44	184,50	184,50	218	168
Точка кипения, °С	140	–88,50	56,50	48,50	58,50	23,50
Плотность по отношению к воздуху при 25° С	5,897	1,53	1,52	1,50	1,50	1,45
Давление паров, мм рт. ст. при 20° С	газ	газ	172	238	160	664
МАК (в O_2), %	50–71	101–105	1,58	1,28	1,71	4,6–6,0
МАК (в 70 % N_2O), %	—	—	0,57	0,56	0,66	—
AD95, %	0,7–0,8	—	1,88	1,68	2,07	—
МАК пробуждения	0,3–0,4	0,6–0,8	—	—	—	0,53
МАК, парц. давл., мм рт. ст.	390–550	800	12,00	9,70	13,00	35–45
Коэфф. распределения при 37° С						
кровь/газ	0,14	0,47	1,80	1,40	0,59	0,42
мозг/кровь	—	1,10	1,40	2,60	1,70	1,30
мышцы/кровь	—	1,20	1,70	4,00	3,10	2,00
жир/кровь	—	2,30	36	45	48	27
резина/газ	230	1,20	74	62	30	20
Воспламеняемость (в 70 % N_2O / 30 % O_2), %	нет	нет	5,80	7	10	17

* Цит. по: Textbook of Military Medicine, 1995; IV: 195 (Ed. — R. Zajtchuk et C.M. Grande) идополнено-поксенону.

нями, тем меньшее его количество возвращается к сердцу, больше разница между его содержанием в артерии и вене и большее время требуется для достижения равновесия. Лучше перфузируемые ткани больше влияют на артерио-венозный градиент концентрации анестетика.

Повышение легочной **вентиляции** вызывает увеличение напряжения газообразного анестетика в крови, но скорость этого процесса зависит от коэффициента распределения кровь/газ. Таким образом, механическая гипервентиляция может ускорить скорость индукции анестезии медленными анестетиками (галотан, энфлуран), а угнетение дыхания, особенно при отсутствии искусственной вентиляции, замедляет начало анестезии некоторыми ингаляционными анестетиками.

Концентрация анестетика во вдыхаемом воздухе влияет на максимальное **напряжение газа в альвеолах**: чем выше концентрация препарата в воздухе, тем выше фракционная альвеолярная концентрация и тем больше скорость переноса газа в кровь (закон Фике).

Эта закономерность используется, когда надо ускорить индукцию в наркоз анестетиками с относительно медленным началом анестезии. Эффект концентрации также необходимо учитывать при использовании закиси азота, поскольку она применяется в очень высоких концентрациях: если на фоне высокой концентрации N_2O вводится другой ингаляционный анестетик, увеличивается поступление в кровь обоих анестетиков — **эффект второго газа**.

После достижения равновесия парциальное давление анестетика в альвеолах и артериальной крови в норме становится одинаковым. Но при нарушении вентиляционно-перфузионных отношений (при ошибочной интубации бронха, наличии венозно-артериального шунта при распределительно-диффузионной и смешанной дыхательной недостаточности) возникает значительный альвеоло-артериальный градиент. При этом парциальное давление газа в альвеолах увеличивается, а в артериальной крови снижается (особенно при использовании анестетиков с низким коэффициентом распределения кровь/газ, например, закиси азота).

Выведение из анестезии

Время восстановления после ингаляционного наркоза зависит от скорости снижения концентрации анестетика в тканях головного мозга. Скорость абсорбции и выведения анестетиков определяется, как и при индукции, коэффициентом распределения газ/кровь: при меньшей растворимости быстрее происходит поглощение и выделение.

Выведение из анестезии отличается от индукции тем, что перенос анестетика из легких в кровь можно ускорить повышением концентрации анестетика во вдыхаемом воздухе, а обратный процесс ускорить нельзя. Кроме того, при индукции напряжение анестетика во всех тканях равно нулю, а при выходе из анестезии оно различно в разных тканях в зависимости от особенностей препарата. Так, коэффициент распределения мозг/кровь минимальный у закиси азота и десфлурана, поэтому эти анестетики «вымываются» быстрее, что определяет быстрый выход из анестезии. Пробуждение после ксеноновой анестезии наступает через 2–3 мин с полным восстановлением сознания и приятными субъективными ощущениями. При использовании более растворимых в крови и мозгу анестетиков (галотан) выведение из анестезии происходит значительно медленнее.

Факторы, ускоряющие выведение из наркоза:

- ✓ удаление выдыхаемой смеси;
- ✓ высокий поток свежего газа;
- ✓ нёбольшой объем дыхательного контура;
- ✓ незначительная абсорбция анестетика в дыхательном контуре и наркозном аппарате;
- ✓ низкая растворимость анестетика;
- ✓ высокая альвеолярная вентиляция.

Метаболизм анестетиков

В основном все ингаляционные анестетики выводятся в неизмененном виде через

Таблица 2.2. Метаболизм летучих анестетиков*

Препарат	Часть анестетика от поступившего в кровь, подвергающаяся метаболизму
Метоксифлуран	от 4 до 50 %
Галотан	от 15 до 20 %
Севофлуран	3 %
Энфлуран	2,4 %
Изофлуран	0,2 %
Десфлуран	0,02 %
Ксенон	Не подвергается биотранформации в организме

* Цит. по [1] с дополнениями по ксенону.

легкие. Диффузия анестетиков через кожу незначительна. Частично подвергаются биотрансформации в печени галотан (15–20 %), энфлуран (2–3 %) и изофлуран (0,2 %) (табл. 2.2).

При окислении галотана образуется трифторуксусная кислота с высвобождением ионов брома и хлора. В условиях гипоксии возможен метаболизм галотана до свободного радикала трифторацетила. У генетически восприимчивых пациентов этот метаболит может вызвать образование новых антигенов, способных реагировать с компонентами мембраны гепатоцитов. Следствием иммунологического процесса может быть такое серьезное осложнение, как «галотановый гепатит». Развитие данного осложнения более характерно для взрослых пациентов, у детей оно носит единичный характер [33].

Наиболее медленной скоростью метаболизма характеризуются изофлуран и десфлуран, продукт их окисления — трифторуксусная кислота — определяется в моче в виде следовых концентраций.

Энфлуран метаболизируется до дифторметоксифторуксусной кислоты и иона фтора, не достигающих токсических уровней.

При метаболизме метоксифлурана высвобождается ион фтора, обладающий нефротоксическими свойствами.

Севофлуран метаболизируется до фтористых соединений, не обладающих нефротоксичными свойствами в клинических концентрациях. Однако этот анестетик разлагается натронной или бариево-кальциевой известью (при повышенной температуре) до олефина (соединение А), которое в экспериментальных условиях в высокой концентрации может проявлять нефротоксичные и гепатотоксичные свойства.

Закись азота практически не метаболизируется в тканях человека. Однако длительное применение N_2O может вызвать пернициозную анемию, обусловленную угнетением метионинсинтетазы, участвующей в метаболизме витамина B_{12} и синтезе метионина, необходимого для построения ДНК. С этим же механизмом связано развитие аномалий скелета в эксперименте у детенышей беременных крыс, подвергавшихся воздействию 50 % закиси азота. Другой причиной врожденных аномалий может быть ухудшение маточного кровотока под действием закиси азота.

Ксенон не подвергается биотрансформации в организме человека.

Минимальная альвеолярная концентрация анестетика

Количественный принцип оценки наркотического эффекта основан на величине минимальной альвеолярной концентрации (МАК), являющейся такой величиной концентрации анестетика (под давлением в 1 атм), которая предотвращает двигательную активность в ответ на болевое раздражение (разрез кожи) в 50 % случаев.

Значения МАК позволяют установить взаимосвязь между дозой общего анестетика и его наркотическим эффектом на основании определения концентрации ингаляционного анестетика в альвеолярном воздухе. Величины МАК приведены в табл. 2.3.

В клинической практике для предотвращения движений у 95 % пациентов во время операции требуется концентрация анестетика в 1,2–1,3 раза выше МАК. Комбинация газовых анестетиков суммирует влияние на МАК: 1 % закиси азота обычно снижает МАК галогенизированного летучего анестетика на 1 % (табл. 2.3).

Таблица 2.3. Анестетическая потребность (МАК) ингаляционных анестетиков [1, с доп.]

Анестетик	МАК (от 30 до 60 лет, 37 °С, Pb760* мм рт. ст.), %	МАК (с N_2O от 60 до 70 %), %
Ксенон	50–62	—
Закись азота	104**	—
Галотан	0,74	0,29
Энфлуран	1,68	0,60
Изофлуран	1,15	0,50
Десфлуран	6,30	2,83
Севофлуран	2,00	0,66

* Pb — барометрическое давление 760 мм рт. ст.

** Если МАК больше 100 %, то для достижения 1,0 МАК необходимы гипербарические условия.

Кроме того, на величину МАК оказывают влияние следующие факторы.

Снижают МАК: увеличение возраста, гипотермия, другие депрессанты ЦНС (опиоиды, бензодиазепины), снижение концентрации медиаторов ЦНС (антигипертензивные средства), острое алкогольное опьянение, α2-агонисты (клофелин), гипонатриемия, беременность.

Увеличивают МАК: гипертермия, хронический алкоголизм, повышенная концентрация медиаторов в ЦНС (ингибиторы моноаминоксидазы).

Не изменяют МАК: пол, метаболизм анестетика, $PaCO_2$ от 21 до 95 мм рт. ст., функция щитовидной железы, гиперкалиемия.

При снижении температуры на 1°С значение МАК снижается на 2–5 %. Для достижения более высокой концентрации требуется увеличение парциального давления анестетика.

2.1.2. Действие ингаляционных анестетиков на органы и системы

Центральная нервная система

Большинство ингаляционных анестетиков повышают мозговой кровоток за счет снижения периферического сопротивления сосудов головного мозга, однако при этом мозговой метаболизм снижается. Ингаляционные анестетики также способны снижать потребление мозгом кислорода [9].

Способность летучих анестетиков увеличивать мозговой кровоток характеризуется следующей схемой: галотан > энфлуран > изофлуран = десфлуран = севофлуран. Мозговой кровоток нормализуется через 2 ч после введения галотана [1]. Свойство препаратов повышать мозговой кровоток и, следовательно, объем крови и внутричерепное давление ограничивает их применение у пациентов с исходно повышенным внутричерепным давлением вследствие опухоли мозга, травмы или в ситуациях, когда внутричерепное давление повышается интраоперационно.

Закись азота меньше других ингаляционных анестетиков способна увеличивать мозговой кровоток. Однако при сочетанном применении 60 % закиси азота с галотаном мозговой кровоток увеличивается в большей степени, чем при использовании одного галотана.

Система дыхания

Ингаляционные анестетики вызывают специфическую и дозозависимую депрессию дыхания с увеличение $PaCO_2$. Различные препараты подавляют вентиляцию в различной степени. Наиболее выражен этот эффект у изофлурана и энфлурана. Механизм депрессии вентиляции связан как с центральным компонентом (действие на дыхательный центр), так и с периферическим (нарушение функции межреберных мышц). Минутная вентиляция снижается, как правило, за счет уменьшения дыхательного объе-

ма. Частота дыхания при этом может увеличиваться. Чувствительность дыхательного центра к гипоксии и гиперкапнии снижается при достижении концентрации анестетика в 1 МАК.

Для всех летучих анестетиков характерным эффектом является снижение сопротивления дыхательных путей на фоне расслабления гладкой мускулатуры бронхов и уменьшения бронхоспастического действия гипоксии. Ингаляционные анестетики также способны нивелировать бронхоспастическое действие гистамина, что делает ингаляционные анестетики (особенно галотан и севофлуран) препаратами выбора при проведении анестезии у пациентов с бронхиальной астмой [9].

Система кровообращения

Гипотензивный эффект ингаляционных анестетиков обусловлен снижением сердечного выброса (галотан, энфлуран) и уменьшением общего периферического сопротивления (изофлуран, десфлуран, севофлуран) (табл. 2.4).

Закись азота может вызывать **симпатомиметический эффект**, проявляющийся увеличением общего периферического сопротивления. Сочетанное применение N_2O с галогенизированными анестетиками может маскировать кардиодепрессивное действие последних.

Тахикардия при применении изофлурана или десфлурана носит компенсаторный характер, отражая реакцию активности барорецепторов на снижение артериального давления. Севофлуран практически не изменяет частоты сердечных сокращений. Применение галотана повышает тонус *n. vagus*, вызывает брадикардию. За счет прямого отрицательного инотропного действия снижает сократимость миокарда и ударный объем крови.

Влияние на микроциркуляцию. Летучие анестетики увеличивают приток крови к мозгу (галотан), скелетной мускулатуре (изофлуран) и коже, одновременно снижая кровоснабжение почек, печени, желудочно-кишечного тракта.

Галогенизированные анестетики повышают **чувствительность миокарда к адреномиметикам**, поэтому одновременное применение адреналина и галотана может провоцировать развитие экстрасистол и тахиаритмий. Развитие электрической нестабильности миокарда связывают с удлинением времени проведения импульса по ножкам Гиса и волокнам Пуркинье, что облегчает возникновение механизма re-entry и стимуляцию α1-адренорецепторов сердца [16]. Депрессорное влияние ингаляционных анестетиков на синоатриальный узел усиливается при использовании блокаторов кальциевых каналов и β-адреноблокаторов.

Все галогенизированные анестетики и, в меньшей степени, закись азота снижают потребление кислорода миокардом опосредованно, влияя на параметры, определяющие его потребность в кислороде (снижая артериальное давление и силу сокращений миокарда).

Изофлуран, десфлуран и севофлуран, в большей степени, чем галотан, могут увеличивать коронарный кровоток. Однако применение изофлурана может вызвать «синдром обкрадывания», когда коронарный кровоток перераспределяется в пользу непораженных участков миокарда и разви-

Таблица 2.4. Сравнение циркуляторных эффектов*

Снижение артериального давления	Д = Г = И = Э = С
Увеличение частоты сердечных сокращений	Д = Э = И > Г = С
Снижение сердечного выброса	Г = Э > Д = И = С
Снижение общего периферического сопротивления	С = Д = И > Э > Г
Повышение чувствительности миокарда к адреналину	Г > Д = И = Э = С
Увеличение коронарного кровотока	И = Д = Э = С > Г
Г — галотан, Д — десфлуран, И — изофлуран, С — севофлуран, Э — энфлуран.	

* Цит. по [1].

вается ишемия в зонах, снабжаемых кровью по коллатеральным, зависящим от давления сосудам [1].

Действие ингаляционных анестетиков на организм представлено в табл. 2.5.

Влияние на другие органы. Ингаляционные анестетики в разной степени *уменьшают скорость гломерулярной фильтрации, эффективный почечный кровоток* и увеличивают фильтрационную фракцию. Для всех анестетиков характерно повышение периферического сопротивления почечных сосудов. Интраоперационное снижение почечного кровотока на фоне повышенного перфузионного давления, по-видимому, связано с нарушением ауторегуляции.

Летучие анестетики вызывают *снижение печеночного кровотока* на 15–45 % от исходного уровня. Однако, несмотря на транзиторное интраоперационное изменение функциональных тестов печени, гепатотоксичность галотана связана с другими (иммунными) факторами.

Способность вызвать мидриаз. Мидриаз способствует закрытию обычно открытого угла передней камеры, в результате чего увеличивается внутриглазное давление. Считается, что высокая концентрация ингаляционных анестетиков может вызывать мидриаз, однако дозировки ингаляционных анестезирующих препаратов, которые могут вызвать мидриаз, являются гораздо более высокими, чем используемые в клинике [26].

Летучие анестетики способны *потенцировать действие мышечных недеполяризующих миорелаксантов* двумя путями: вызывая десенсибилизацию постсинаптической мембраны и изменяя кровоток скелетной мускулатуры. Более выражен этот эффект при применении изофлурана, энфлурана, десфлурана и севофлурана, менее — закиси азота.

У генетически предрасположенных пациентов применение ингаляционных анестетиков может спровоцировать развитие потенциально угрожающего жизни состояния — *злокачественной гипертермии.*

Независимо от того, какой анестетик выбран, необходима тщательная дозировка индукционной дозы и титрование для обеспечения поддерживающей анестезии.

2.1.3. Закись азота

Закись азота — хороший анальгетик, но слабый анестетик. Это основной недостаток закиси азота. Ее МАК равна 101–105 %. Анестезия при N_2O наступает быстро вследствие низкого коэффициента растворимости кровь/газ. Молекулярный вес = 44. Плотность при 15° С = 1,875 г/л. Закись азота тяжелее воздуха в 1,5 раза. Закись азота не имеет цвета и запаха, не воспламеняется и не взрывается, но способна поддерживать горение. Для утраты сознания необходимо свыше 70 % закиси азота. При индукции вызывает эйфорию, повышение мышечного тонуса, двигательное возбуждение. Анальгезия наступает при ингаляции 50–60 %. При этом часто возникают тошнота и рвота, по-видимому, за счет раздражения рвотного центра продолговатого мозга.

Закись азота с кислородом (70:30) с мышечными релаксантами и небольшими концентрациями современных парообразующих анестетиков обеспечивает надежную анестезиологическую защиту при различных травматичных и продолжительных операциях.

Отношение к анестезии закисью азота в последние годы постепенно меняется не в ее пользу. Причина этого в ее ***токсичности и экологической опасности***. Кроме того, известно, что закись азота обладает *кардиодепрессивным действием.* У здоровых лиц этот кардиодепрессивный эффект закиси азота перекрывается непрямой стимуляцией симпатоадреналовой системы. Несмотря на спазмирование сосудов кожи, ОПСС при анестезии N_2O изменяется незначительно [6].

Вместе с тем все больше накапливается данных о ***токсичности закиси азота***. Закись азота инактивирует витамин B_{12}, подавляя ферментативный синтез метионина, нарушает синтез тимидина и ДНК, что может быть связано с опасностью канцерогенеза; оказывает токсическое действие на гемопоэз. Имеется опасность возникновения мута-

Таблица 2.5. Клиническая фармакология ингаляционных анестетиков*

Параметры	Xe	N_2O	Iso	Sev	Des
Активность (МАК)	средняя 50–71 %	низкая 105 %	высокая 1,2 %	высокая 2,0 %	высокая 6,0 %
Скорость индукции и выхода из наркоза (коэф. кровь/газ)	очень высокая 0,14	очень высокая 0,47	высокая 1,4	очень высокая 0,65	очень высокая 0,42
Миорелаксация	удовл.	нет	удовл.	удовл.	удовл.
Раздражение дыхательных путей	нет	нет	резко	слабо	резко
АД	не изм.	не изм.	сниж.	сниж.	сниж.
Пульс	уреж.	учащ.	учащ.	учащ.	не изм.
ОПСС	сниж.	не изм.	сниж.	сниж.	сниж.
СИ	повыш.	не изм.	не изм.	сниж.	сниж.
ДО	увелич.	сниж.	сниж.	сниж.	сниж.
Частота дыхания	уреж.	повыш.	повыш.	повыш.	повыш.
$PaCO_2$	не изм.	не изм.	повыш.	повыш.	повыш.
Мозговой кровоток	повыш.	повыш.	повыш.	повыш.	повыш.
ВЧД	—	повыш.	повыш.	повыш.	повыш.
Почечный кровоток	удовл.	сниж.	сниж.	сниж.	сниж.
Диурез	норм.	сниж.	сниж.	-?	-?
Печеночный кровоток	—	сниж.	сниж.	сниж.	сниж.
Биотрансформация в организме, %	не подвергается	0,004	0,2	2–3	0,1
Токсичность	нет	слабо токс.	слабо токс.	слабо токс.	слабо токс.
Противопоказания	нет	нет	глубокая гиповолемия, гипотония	гиповолемия, ЗГ, ВЧГ	гиповолемия, ЗГ, ВЧГ
Побочные явления — тошнота, рвота	очень редко	часто	редко	редко	редко
Дрожь	нет	бывает	редко	нет	нет
ВЧГ — внутричерепная гипертензия; ЗГ — злокачественная гипертермия.					

* Цит. по [6], с доп. по ксенону.

генных, эмбриотоксических и тератогенных изменений в формировании зародышевых клеток при ингаляционном воздействии закиси азота и ее комбинаций с другими ингаляционными анестетиками.

Применение закиси азота при витреоретинальных операциях

Учитывая способность N_2O увеличивать объем газа в замкнутых полостях, использование закиси азота ограничено в офтальмохирургии при витреоретинальных операциях, если проводится тампонада сетчатки воздухом или газом. Чтобы избежать значительных изменений объема инъецируемого газа и связанных с этим опасных изменений ВГД, введение закиси азота должно быть прекращено за 15–20 мин до интравитреального введения воздуха или газа в заднюю камеру глаза, чтобы провести тампонаду отслоенной сетчатки. Кроме того, если пациенту требуется провести повторную операцию после интравитреального введения газа, обычно рекомендуется применение закиси азота не ранее чем через 5 дней после инъекции воздуха и через 10 дней после инъекции гексафторида серы. Если был введен перфторпропан, запрет на использование закиси азота должен действовать дольше 30 дней [10].

Однако резорбция газа не всегда предсказуема. R.R. Seaberg и соавт. [30] опубликовали сообщение о том, что у 19-летней женщины с диабетом I типа после введения гексафторида серы за 25 дней до последующей операции и у 37-летнего мужчины с инсулинозависимым диабетом, которому вводили перфторпропан за 41 день до последующей операции, после анестезии закисью азота развилась центральная окклюзия артерии сетчатки и полная слепота в пораженном глазу [30]. Поскольку давление в артериальных сосудах сетчатки ниже у пациентов с сахарным диабетом, пожилых людей и лиц с сопутствующим атеросклерозом, эти пациенты подвергаются более высокому риску данного критичного осложнения [29].

В США и некоторых других странах предложено предоставлять *специальные предупреждающие браслеты* для пациентов, которым проводилось внутриглазное введение газа, для предупреждения других медицинских работников о наличии газа в витреальной полости и необходимости избегать назначения закиси азота в качестве анестетика при других хирургических вмешательствах [23].

2.1.4. Ксенон

Ксенон — инертный одноатомный газ без запаха, без цвета и вкуса, не горит, не детонирует и не поддерживает горение. Ксенон химически индифферентен, не подвергается биотранформации в организме, не раздражает дыхательные пути и в неизменном виде быстро выделяется через легкие. Физические характеристики Хе определяют быструю индукцию и быструю элиминацию газа с форсированным выходом из наркоза. В концентрации 70–80 % Хе через 5–6 мин вызывает хирургическую стадию наркоза. Индукция с помощью ингаляции Хе происходит быстрее и без каких-либо осложнений по сравнению с севофлураном. Пробуждение наступает через 2–3 мин с полным восстановлением сознания и приятными субъективными ощущениями. Ксенон не обладает токсическим эффектом, мутагенным, тератогенным, эмбриотоксическим, аллергизирующим и канцерогенным действием, не оказывает влияние на репродуктивную функцию и не подавляет иммунитет [4].

Ксенон с O_2 в соотношении (70:30) обеспечивает адекватную анестезию при различных хирургических вмешательствах при расходе фентанила в 4 раза меньшем, чем при анестезии с использованием закиси азота. Показатели метаболизма, КОС, газов крови сохранялись стабильными. Ксенон не нарушает лейко- и лимфопоэз, их распределение, обладает выраженным противовоспалительным эффектом, в отличие от закиси азота. Показатели гемокоагуляции свидетельствуют о тенденции к гиперкоагуляции при ксеноновой анестезии. Ксенон не оказывает отрицательного действия на проводимость и сократимость миокарда, не изменяет фазовую структуру