БИБЛИОТЕКА ВУНДЕРКИНДА • НАУЧНЫЕ СКАЗКИ

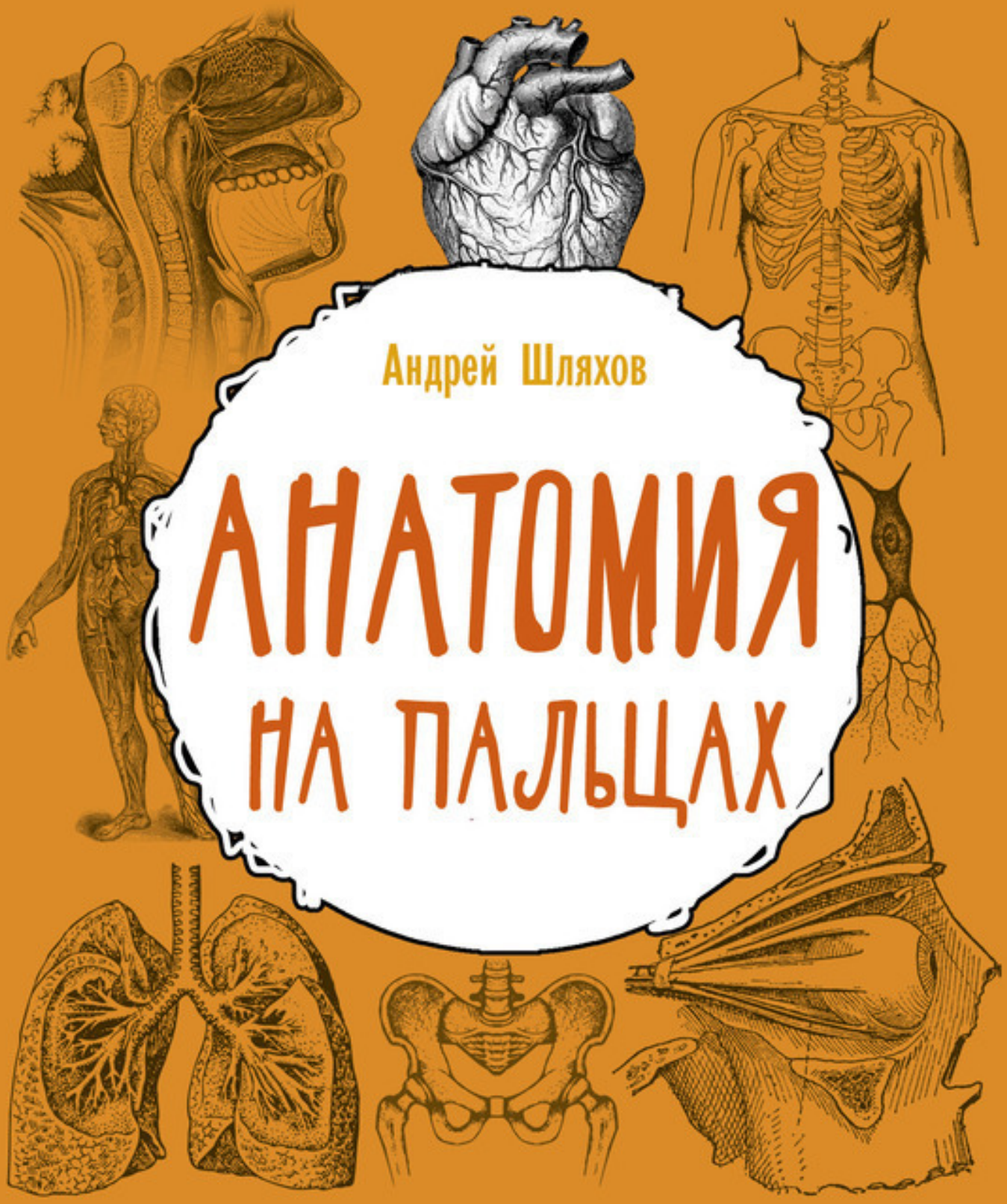

Андрей Шляхов

АНАТОМИЯ НА ПАЛЬЦАХ

ДЛЯ ДЕТЕЙ И РОДИТЕЛЕЙ, КОТОРЫЕ ХОТЯТ ОБЪЯСНЯТЬ ДЕТЯМ

Библиотека вундеркинда. Научные сказки

Андрей Шляхов

Анатомия на пальцах. Для детей и родителей, которые хотят объяснять детям

«АСТ»

2017

УДК 087.5:61
ББК 28.706+5

Шляхов А. Л.

Анатомия на пальцах. Для детей и родителей, которые хотят объяснять детям / А. Л. Шляхов — «АСТ», 2017 — (Библиотека вундеркинда. Научные сказки)

ISBN 978-5-17-102894-7

Организм человека изучают три науки – анатомия, физиология и гигиена. Анатомия изучает строение организма. Физиология изучает функции органов и всего организма в целом. Гигиена изучает условия, необходимые для сохранения и укрепления здоровья. Среди трех этих наук самой трудной для понимания, что в школах, что в высших учебных заведениях, традиционно считается анатомия. Бытует мнение, что анатомию можно одолеть только зубрежкой. Зубрить, зубрить и еще раз зубрить! Иначе никак! На самом же деле это не так. Если рассматривать человеческий организм как единую систему, а не набор отдельных органов, то сразу становится ясно, насколько логично он устроен. Нужно не зубрить, а думать – понимать назначение каждого органа, видеть взаимосвязь между органами и системами и т. п. При таком подходе зубрить ничего не придется.

УДК 087.5:61
ББК 28.706+5

ISBN 978-5-17-102894-7

© Шляхов А. Л., 2017
© АСТ, 2017

Содержание

Предисловие 7
Глава 1. Клетки. Ткани. Органы 8
Клетка 8
Химический состав клетки 15
Деление клетки 17
Межклеточное вещество 23
Ткани 24
Органы. Системы органов 33
Уровни организации организма 44
Глава 2. Опорно-двигательная система 45
Скелет 46
Типы соединения костей 52
Скелет головы 56
Скелет туловища 57
Скелет конечностей 60
Повреждения опорно-двигательной системы 62
Скелетные мышцы 66
Основные группы скелетных мышц 67
Нарушения осанки и плоскостопие 69
Глава 3. Кровеносная система 72
Состав крови 73
Конец ознакомительного фрагмента. 75

Андрей Шляхов
Анатомия на пальцах

© Шляхов А. Л.
© ООО «Издательство АСТ», 2017

Предисловие

Организм человека изучают три науки – анатомия, физиология и гигиена.

Анатомия изучает строение организма.

Физиология изучает функции органов и всего организма в целом.

Гигиена изучает условия, необходимые для сохранения и укрепления здоровья.

Среди трех этих наук самой трудной для понимания, что в школах, что в высших учебных заведениях, традиционно считается анатомия. Бытует мнение, что анатомию можно одолеть только зубрежкой. Зубрить, зубрить и еще раз зубрить! Иначе никак! На самом же деле это не так. Если рассматривать человеческий организм как единую систему, а не набор отдельных органов, то сразу становится ясно, насколько логично он устроен. Нужно не зубрить, а думать – понимать назначение каждого органа, видеть взаимосвязь между органами и системами и т. п. При таком подходе зубрить ничего не придется.

Для того, чтобы облегчить запоминание материала, вы можете пользоваться следующими приемами.

Во-первых, призовите на помощь воображение. Представляйте себе то, о чем читаете. Не ограничивайтесь одним лишь рассмотрением рисунков, а создавайте в уме образы. Представьте, как делится клетка, как течет по сосудам кровь, как сокращается под воздействием нервного импульса мышца… То, что вы ярко представили, вы запомните и уже не забудете.

Во-вторых, будьте не только учеником, но и педагогом. Изучив очередной раздел, сядьте перед зеркалом (впрочем, можно обойтись и без него) и проведите для себя нечто вроде лекции по изученной теме. Если понадобится, то можете заглянуть в учебник, только не подменяйте лекцию чтением материала вслух. Вы должны не читать, а рассказывать то, что усвоили. Как только прочтете лекцию без помощи учебника, можете переходить к следующему разделу.

Не усвоив как следует предыдущего раздела, к следующему приступать не стоит. Толку не будет. Три сестры – Анатомия, Физиология и Гигиена такого подхода не одобряют. Это у их дальней родственницы Истории можно знать все о Второй мировой войне, не зная ничего о Великой французской революции (это просто пример, не более того).

В-третьих, старайтесь пользоваться одновременно всеми тремя «инструментами», имеющимися в вашем распоряжении – и анатомией, и физиологией, и гигиеной. Иначе говоря – практикуйте комплексный подход к учебе. Не пренебрегайте ни одной главой, ни одним абзацем, ни одним предложением, которое встретите в учебнике. Лишних слов, лишних враз здесь нет. Все строго по делу. Автор очень старался изложить материал в доступной, удобной для понимания и лаконичной форме, чтобы читателям не пришлось бы продираться сквозь дебри ненужных фраз.

В добрый путь!

Приятного чтения!

Глава 1. Клетки. Ткани. Органы

Клетка

Знакомство с организмом человека мы начнем с клетки. Клетки – это своеобразные «кирпичики» из которых состоят живые и растительные организмы. Есть организмы, которые состоят всего из одной клетки, например – бактерии. Клетки могут быть разными – животными или растительными, нервными или мышечными и т. д., но несмотря на имеющиеся различия, строение всех клеток схоже.

Все клетки имеют оболочку – клеточную мембрану, цитоплазму (полужидкую клеточную среду) и ядро.

Клеточная мембрана не просто ограничивает клетку от внешней среды, обеспечивая ее целостность, но и регулирует обмен между клеткой и окружающей средой, пропуская через имеющиеся в ней поры в клетку и из клетки определенные вещества. Обратите внимание – определенные! Проницаемость клеточной мембраны избирательна. Одни вещества проходят через нее, а другие – нет. Таким образом, можно сказать, что кроме структурной (механической) функции – отделения клетки от внешней среды, мембрана также выполняет транспортную и барьерную функции. Вообще-то функций у клеточных мембран больше, но в рамках нашего курса достаточно знать три эти.

Схема строения животной клетки

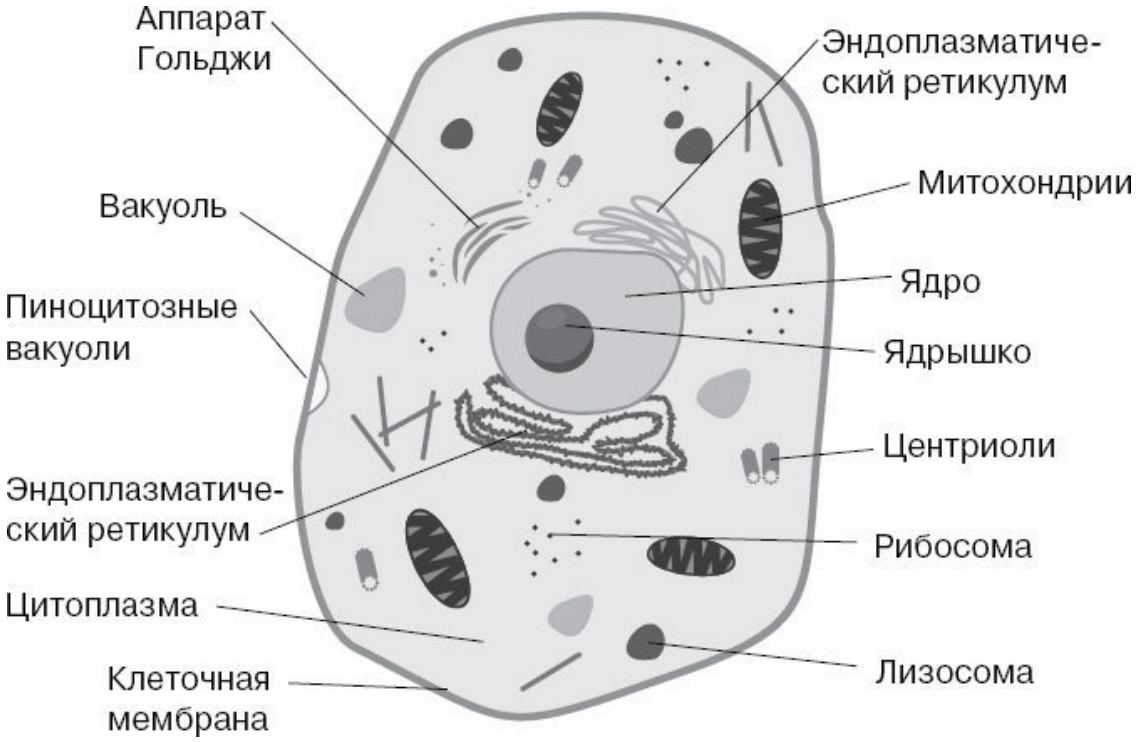

! Вспомните из курса ботаники, что растительные клетки отличаются от животных наличием дополнительной клеточной оболочки (стенки).

В полужидкой цитоплазме находятся обязательные клеточные компоненты, которые называются «органеллами», а также непостоянные компоненты, называющиеся «включениями». Давайте познакомимся с ними поближе.

Главный обязательный компонент любой клетки – это клеточное ядро, в котором хранится информация о клетке, необходимая для образования новых клеток путем деления. Клеточное ядро может иметь различную форму – от сферической до веретенообразной. Ядро обеспечивает наследственность, иначе говоря отвечает за то, чтобы дочерние клетки были похожими на родительские. Информация хранится в хромосомах, образованных из молекул дезоксирибонуклеиновой кислоты (ДНК) и различных белков. Хромосомы имеют вид длинных тонких нитей, которые распределяются по всему объему ядра. В ядрах соматических (или неполовых) клеток тела у всех организмов, принадлежащих к одному биологическому виду, содержится одинаковое количество хромосом, которое называется «набором хромосом». Схожие хромосомы группируются попарно. В соматических клетках человека 46 хромосом или 23 пары. А вот в ядрах половых клеток хромосом содержится вдвое меньше, чем в соматических клетках – по одной из пары. Соединяясь вместе, две половые клетки (мужская и женская), образуют одну клетку с полным набором хромосом. Из этой клетки развивается новый организм. Поскольку половина хромосом получена ребенком от отца, а половина от матери, ребенок одновременно похож и на отца, и на мать. О делении клеток мы еще поговорим позже.

От цитоплазмы ядро отделяет ядерная оболочка, состоящая из двух разделенных промежутком мембран. В них, как и в клеточной мембране, есть поры, через которые происходит обмен веществами между ядром и цитоплазмой. Ядро имеет свою «цитоплазму», которая называется «нуклеоплазмой» или «кариоплазмой». В отличие от цитоплазмы, основу которой составляет вода, кариоплазма представляет собой коллоидный раствор белков и потому отличается высокими плотностью и вязкостью.

Строение клеточного ядра

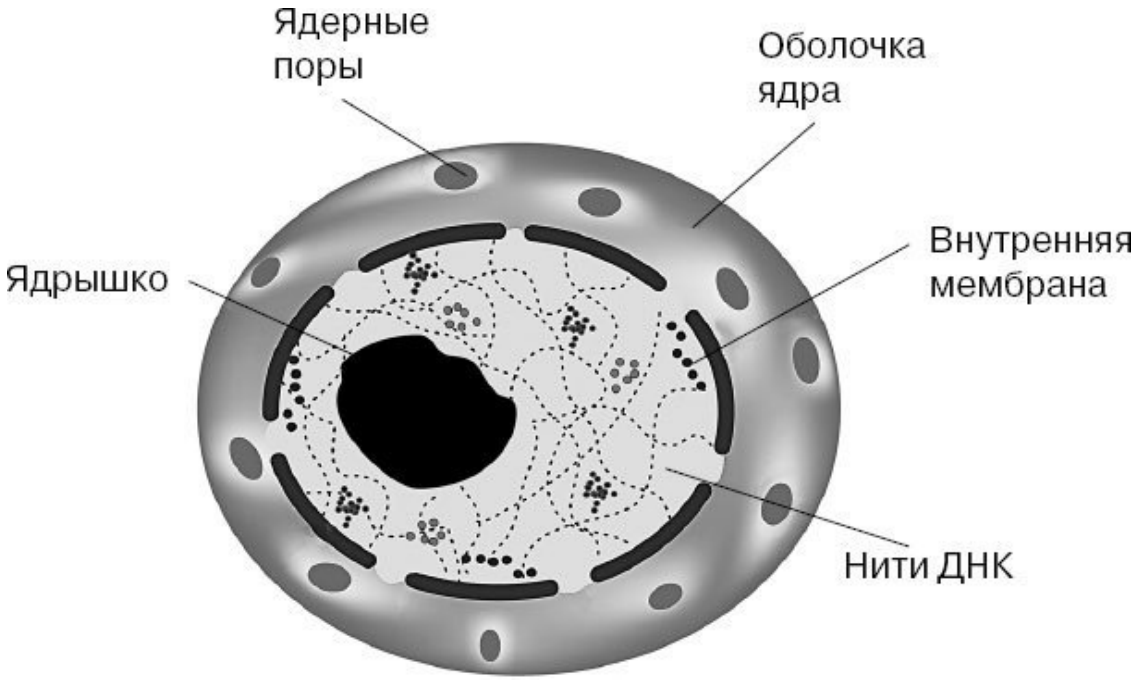

Кроме хромосом в клеточном ядре содержатся так называемые «ядрышки» – образования не имеющие собственной оболочки. Их может быть от 1 до 7. Ядрышки состоят из молекул белков и рибонуклеиновой кислоты (РНК). В ядрышках синтезируются органеллы, которые называются «рибосомами».

Рибосома

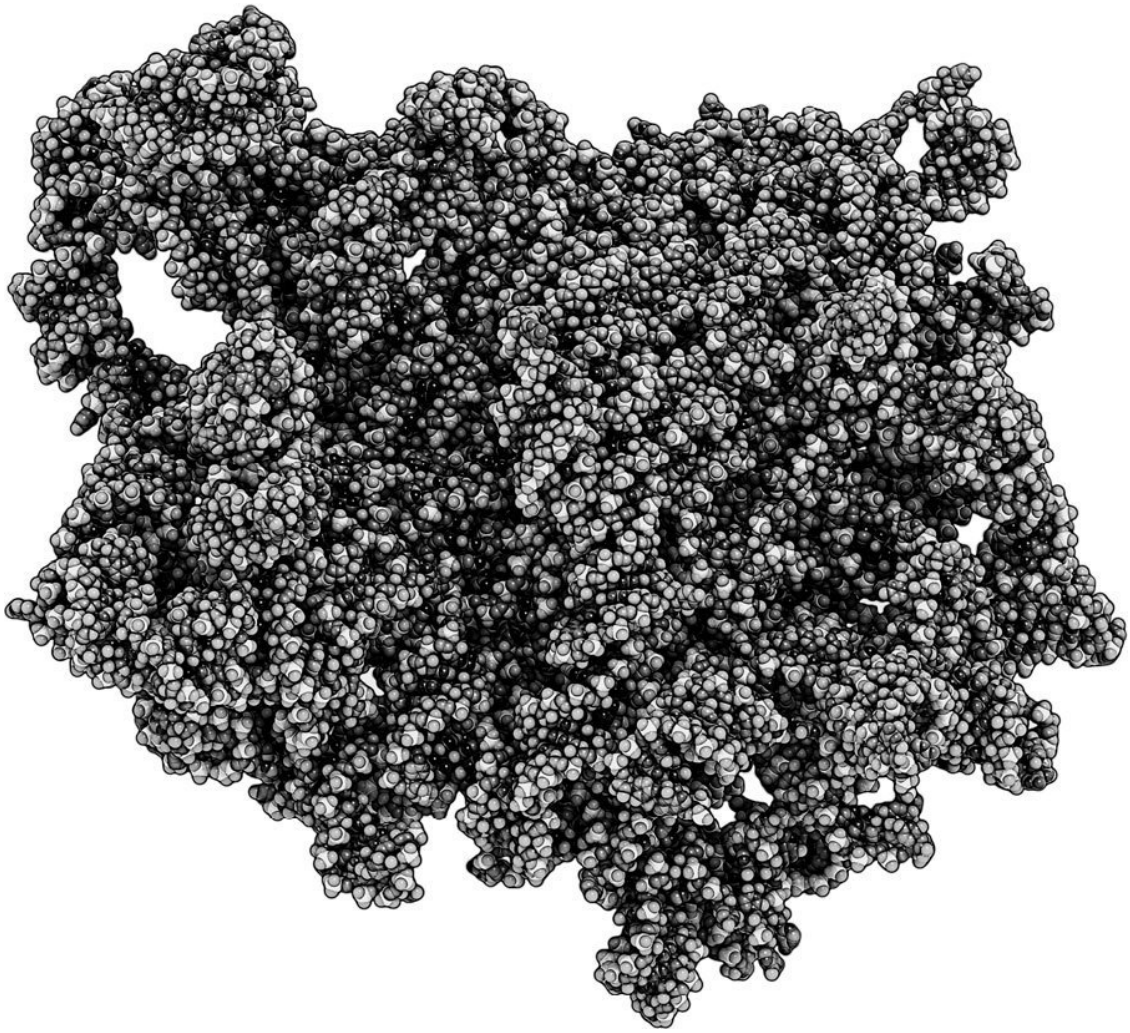

Рибосомы – сферические образования, не имеющие своей мембраны. Рибосомы выполняют очень важную функцию синтеза белков из аминокислот, причем делают это не абы как, а согласно информации, записанной в матрице – молекуле РНК.

Итак, клеточное ядро хранит информацию, необходимую для воспроизведения новых клеток и, вместе с рибосомами, обеспечивает этот процесс «строительным материалом» – белками.

Какие еще органеллы находятся в цитоплазме?

Митохондрии – это своеобразные энергетические станции клетки. Обычно в клетке содержится около 2-х тысяч митохондрий, общий объем которых составляет до четверти общего объема клетки. Митохондрии имеют сферическую или эллипсоидную форму. Мембран у митохондрии две – гладкая внешняя и складчатая внутренняя, которая образует множество поперечных перегородок, называемых «кристами».

Строение митохондрии

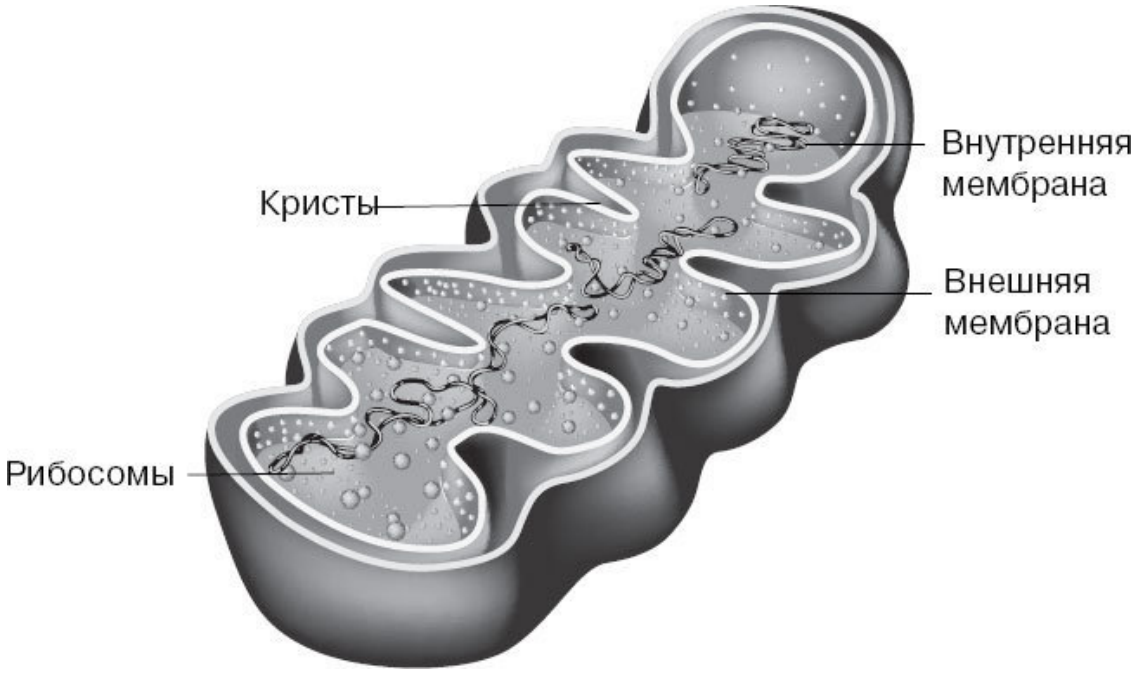

Органические вещества, проникающие в клетку извне, подвергаются в митохондриях окислению. При этом образуются молекулы вещества, называемого «аденозинтрифосфатом» (сокращенно – АТФ). Молекулы АТФ представляют собой подобие накапливающих энергию аккумуляторов. Когда организму нужна энергия, они распадаются и выделяют ее.

Аппарат Гольджи, названный в честь итальянского ученого Камилло Гольджи, открывшего его в 1898 году, представляет собой «сортировочный центр» – систему мембранных структур, цистерн и пузырьков, в которых накапливаются вещества, синтезированные внутри клетки. Вещества сортируются, некоторые из них изменяются, нужные остаются, а ненужные выводятся за пределы клетки.

Аппарат Гольдджи

Кроме этого, в аппарате Гольджи синтезируются лизосомы, имеющие мембрану органеллы, похожие на пузырьки, в которых содержится много ферментов. Ферменты разлагают молекулы сложных органических веществ на более простые, иначе говоря – лизосомы занимаются «перевариванием» сложных веществ.

Структура Лизосомы

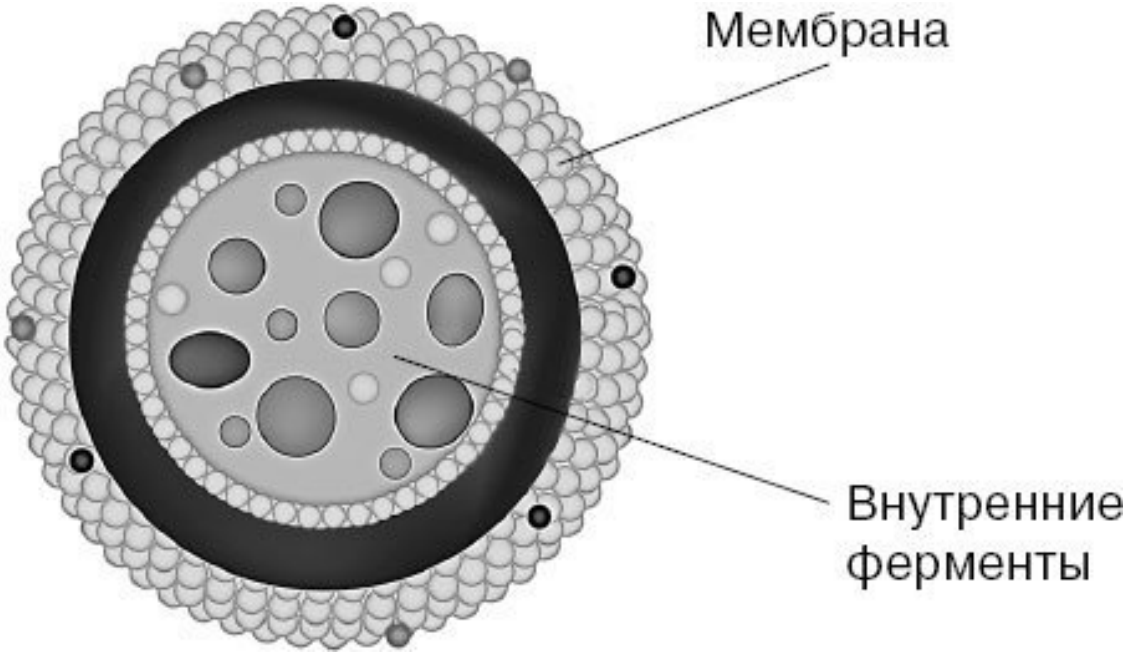

Две центриоли, расположенные под прямым углом друг к другу и образующие так называемый «клеточный центр» представляют собой цилиндрическое образование, состоящее из девяти пучков микроскопических трубочек. Центриоли участвуют в делении клетки.

В клетке есть своя транспортная система – это эндоплазматическая сеть или эндоплазматический ретикулум, которая представляет собой сложное сплетение каналов и полостей. Объем этой сети в среднем составляет от 30 до 50 % клеточного объема. На наружной поверхности эндоплазматической сети располагаются рибосомы, которые, как мы уже знаем, синтезируют белок.

Центриоли



Эндоплазматическая сеть

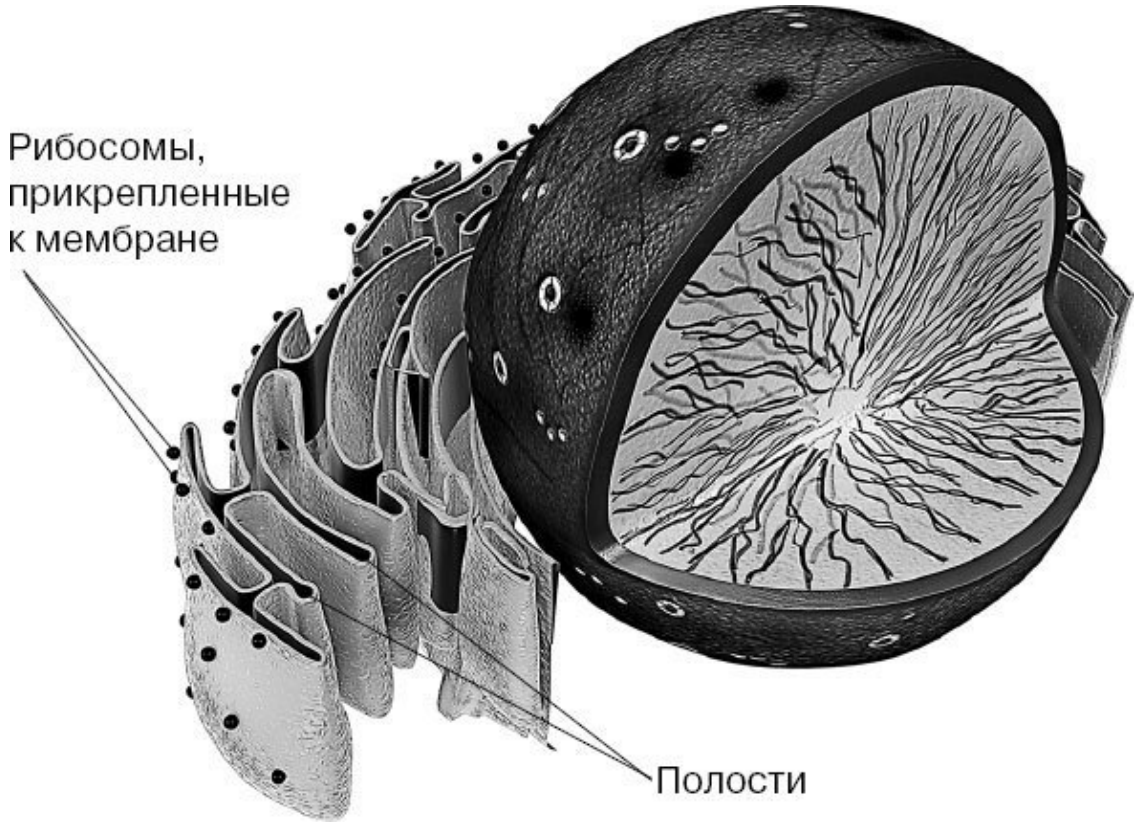

Самыми простыми по строению органеллами являются вакуоли – ограниченные мембраной пузырьки, заполненные газом или жидкостью. В животных клетках вакуоли занимают не более 5 % от общего объема клетки, а в растительных клетках могут занимать до 90 %. Если в растительных клетках чаще всего бывает одна крупная расположенная в центре вакуоль, то в животных клетках мы можем видеть несколько мелких вакуолей, которые располагаются на периферии. Вакуоли выполняют различные функции – подобно лизосомам разлагают сложные молекулы на простые, участвуют в выведении веществ за пределы клетки, накапливают нужные вещества и т. д.

Мы закончили знакомство с клеткой, точнее – с животной клеткой. Давайте закрепим полученные знания. Возьмите лист бумаги и ручку или карандаш и попробуйте без помощи учебника нарисовать клетку со всем ее содержимым. Не старайтесь добиться полного сходства с приведенными в книге рисунками. Дело не в сходстве, а в том, чтобы вы ничего не забыли бы нарисовать. Когда закончите рисунок, перечислите функции каждого нарисованного элемента.

Химический состав клетки

Клетки состоят из неорганических и органических веществ.

Неорганические вещества представлены водой, кислородом, углекислым газом и минеральными солями. В выражении «вода – основа жизни» нет никакого преувеличения. Все реакции между веществами в клетках проходят в водной среде, при участии воды осуществляется теплорегуляция. В организме человека примерно 60 % воды, иначе говоря, ее содержание больше, чем содержание всех других веществ вместе взятых. Большинство клеток живых организмов содержат 70–80 % воды, в костных клетках ее около 20 %, а в зубной эмали, самой твердой ткани организма – 10 %.

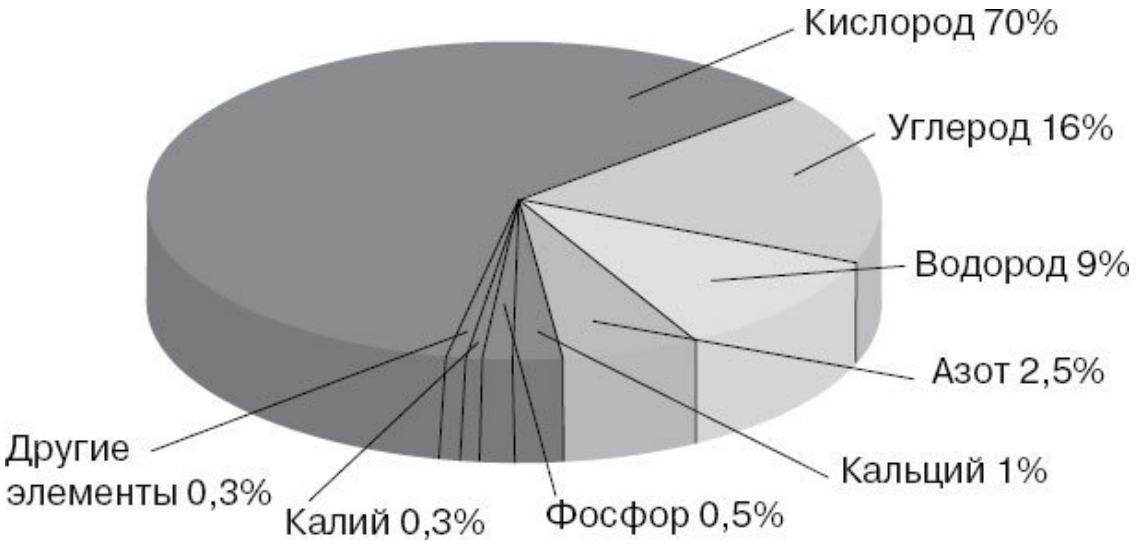

Содержание химических элементов в клетке

Кислород, являющийся одним из сильнейших природных окислителей, участвует во многих химических процессах, происходящих в клетках. Углекислый газ является одним из конечных продуктов клеточной жизнедеятельности. Количество минеральных солей, содержащихся в клетке, весьма мало, но без них нельзя обойтись, потому что они нужны для нормальной жизнедеятельности.

Органические вещества клетки представлены молекулами нуклеиновых кислот, белков, жиров (липидов) и углеводов.

Органические вещества клетки

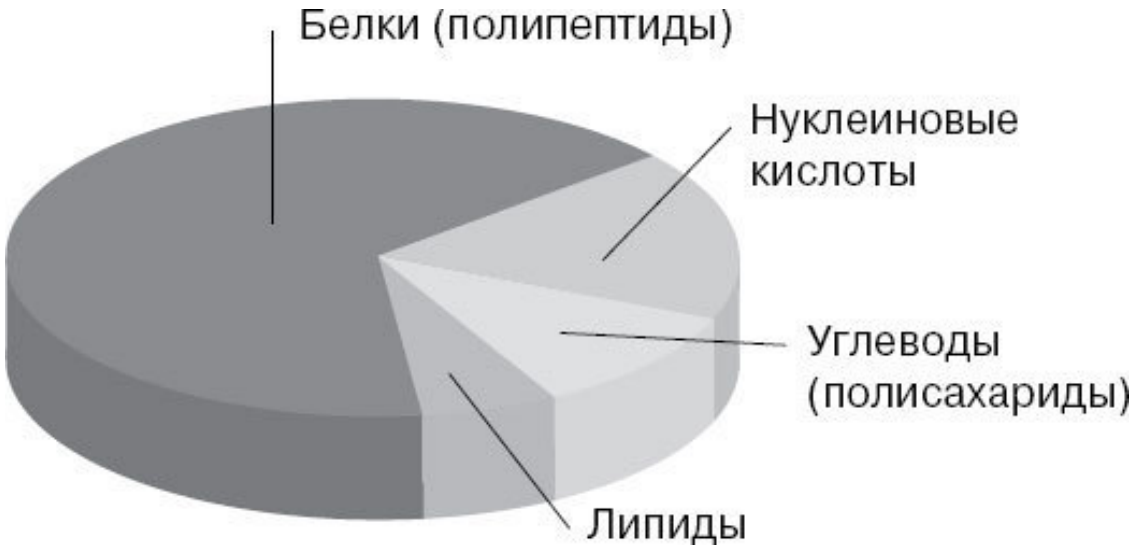

Нуклеиновые кислоты – дезоксирибонуклеиновая и рибонуклеиновая, как мы уже знаем, хранят наследственную (генетическую) информацию.

Белки, сложные высокомолекулярные вещества, состоящие из аминокислот, участвуют во всех процессах жизнедеятельности клетки. С учетом функций, клеточные белки можно разделить на три группы:

1. ферменты, участвующие в химических реакциях в качестве ускорителей;

2. специфические белки, вырабатываемые не для собственно клеточных нужд, а для нужд всего организма, так сказать «на экспорт» – гормоны, пищеварительные ферменты, медиаторы (вещества, с помощью которых нервный импульс передается от одной клетки к другой) и др.;

3. структурные белки, используемые для восстановления и обновления клеточных элементов.

По содержанию в клетке белки стоят на втором месте после воды. Они составляют примерно 50 % от сухого остатка клеточных веществ.

Среди жиров главное значение имеют фосфолипиды (липиды, содержащие остаток фосфорной кислоты) из молекул которых состоят все клеточные мембраны – и самой клетки, и ее элементов. Фосфолипиды, как и все жиры – хороший теплоизолятор, они предохраняют клетку от потери тепла. Кроме того, жиры служат источником энергии и воды (при разложении 1 г жира образуется 1,1 мл воды). Капельки жира могут находиться в цитоплазме в виде включений – это клеточный энергетический запас «на черный день».

Другим источником энергии являются углеводы, в первую очередь – глюкоза и ее полимер[1] гликоген. Кроме этого, углеводы, наряду с жирами и белками, являются «строительным материалом», они водят в состав различных клеточных элементов.

[1] Полимер – высокомолекулярное соединение, состоящее из большого числа повторяющихся групп атомов.

Деление клетки

Клетки живых организмов постоянно делятся, воспроизводя новые клетки вместо отмирающих старых. За жизнь человека в его организме осуществляется порядка 1014 делений клеток. 10 в 14-ой степени! 1 00 000 000 000 000! Сто тысяч миллиардов делений! Впечатляющая цифра, не правда ли?

С делением клетки мы ознакомимся на примере митоза или непрямого деления, наиболее распространенном способе воспроизводства клеток.

Митоз

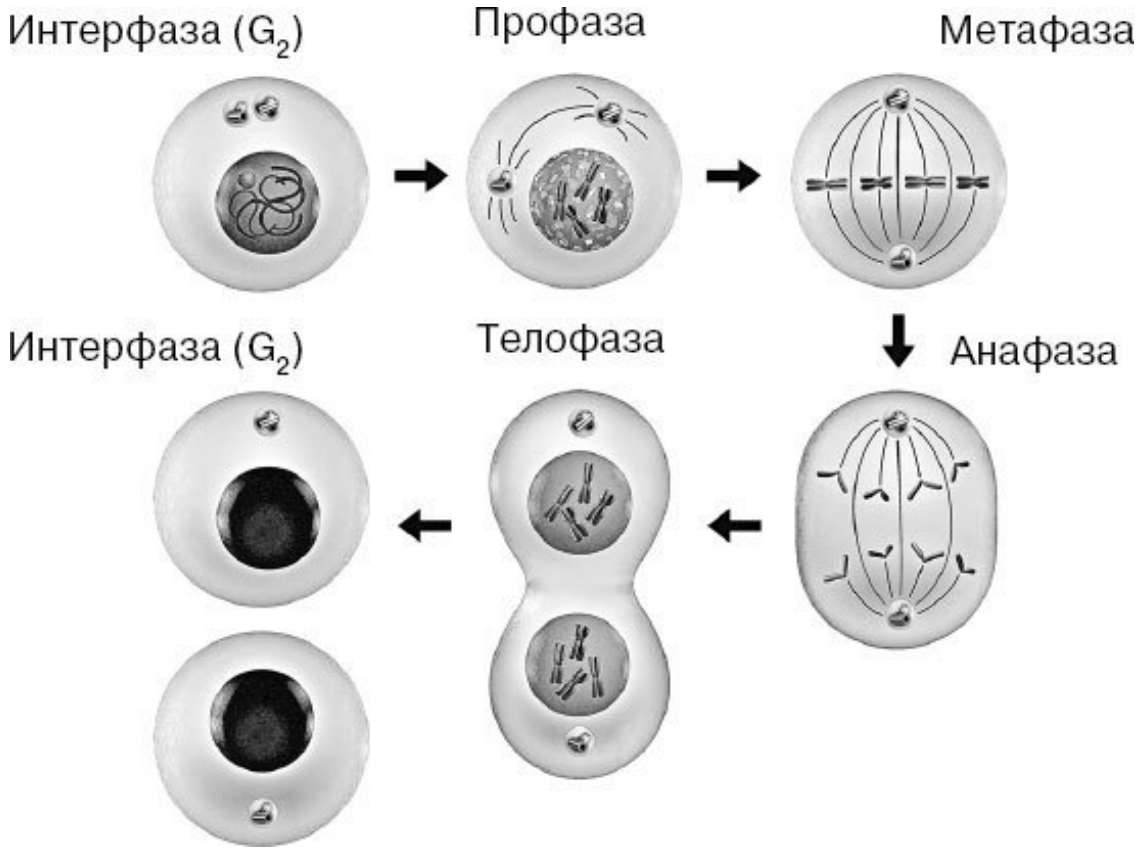

Рассмотрите картинку. В интерфазе ничего не происходит. Это промежуточная между делениями фаза. Клетка увеличивает свою массу и удваивает хромосомы, готовясь к предстоящему делению. Когда масса увеличится вдвое и хромосомы удвоятся, настает время делиться.

Пойдем дальше.

Первая фаза митоза, называемая «профазой», является самой продолжительной фазой. Начинается она с того, что нити-хромосомы утолщаются и сворачиваются в спираль. Хромосомы удвоились, но пока они соединены попарно перемычками, называемыми «центромерами».

Хромосома

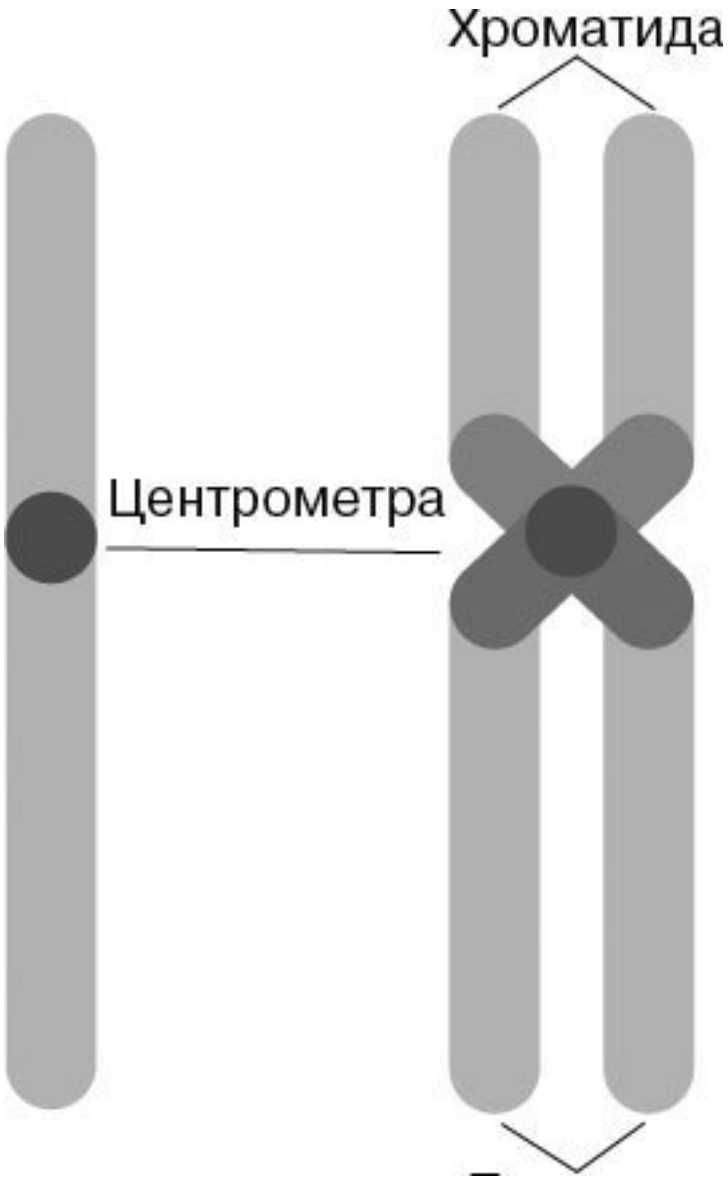

Ядерная мембрана и ядрышки исчезают. Хромосомы вырываются на свободу и рассредоточиваются по всей клетке. Центриоли отходят к полюсам.

Вторая фаза митоза называется «метафазой». Разошедшиеся по полюсам центриоли образуют так называемое «веретено деления». Веретено это состоит из микротрубочек, которые прикрепляются к хромосомам и предназначено оно для дележа хромосом между двумя клетками.

Образование веретена деления (оно видно на среднем рисунке) и разделение хромосом.

Если центриоли расположены у полюсов, то хромосомы выстраиваются возле условного «экватора», отчего вся система имеет веретенообразную форму, давшую ей название.

Во время третьей фазы, которая называется «анафазой», центромеры, скреплявшие пары хромосом разрушаются и хромосомы расходятся к полюсам клетки.

В заключительной, четвертой фазе, называемой «телофазой» – хромосомы раскручиваются в нити, вновь образуются ядра, микротрубочки веретена «собираются» в центриоли, делится цитоплазма, а в экваториальной зоне клетки образуется перетяжка, разделяющая две сестринские клетки.

Вот и все. Вместо одной материнской клетки появились две дочерние. Процесс деления завершен. Наступает интерфаза.

Ознакомимся вкратце с двумя другими видами деления клеток.

«Амитозом», т. е. «не митозом», называется прямое деление клетки, происходящее простым разделением ядра надвое без образования веретен деления. Поскольку веретена не образуются, наследственный материал распределяется между ядрами случайным образом. Ядро делится, а клетка – нет. Она становится двуядерной. Амитоз характерен для стареющих клеток с пониженной активностью.

Амитоз

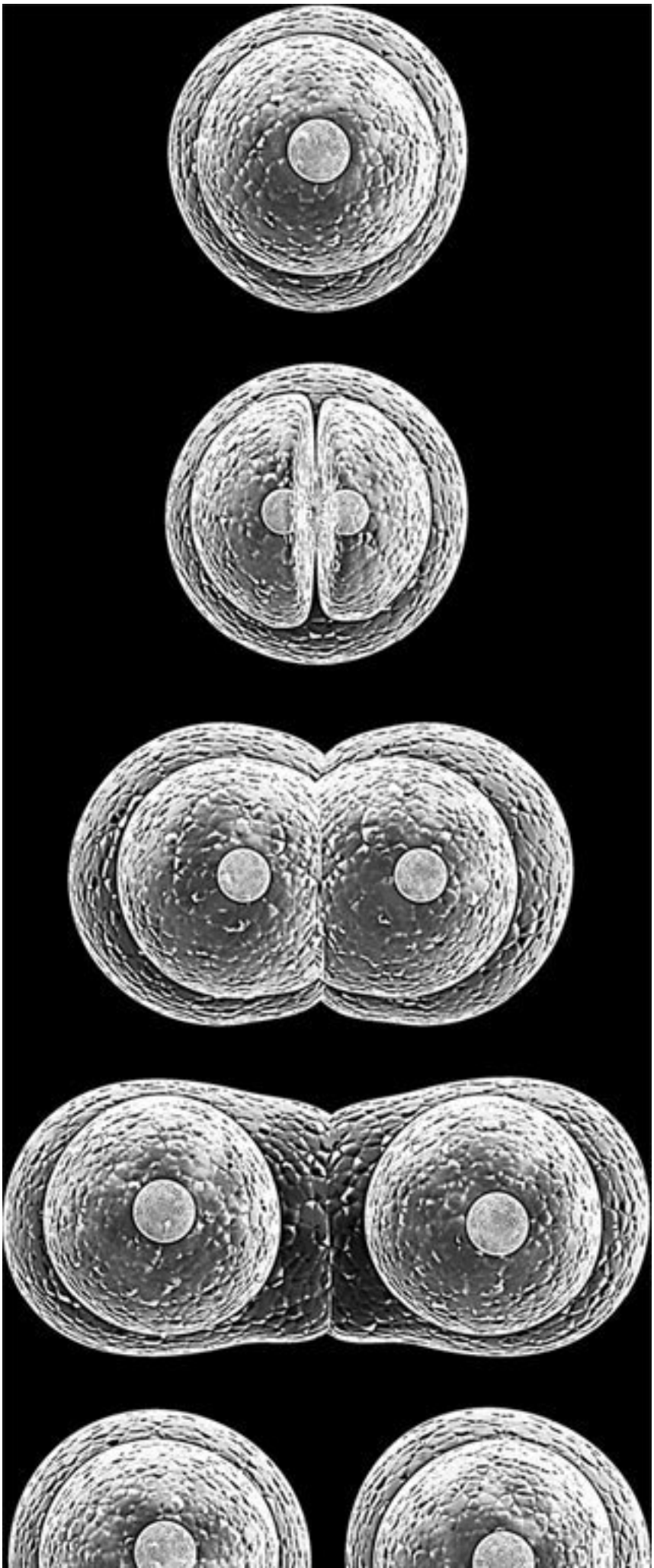

Процесс деления клеток, в результате которого не происходит удвоения числа хромосом в материнской клетке (т. е. дочерние клетки получают по половинному набору хромосом), называют «мейозом». Мейоз проходит в два этапа. Первое деление клеток происходит с удвоением числа хромосом, но при делении хромосомные пары не разделяются надвое, дочерние клетки получают от материнской парные хромосомы, скрепленные центромерами.

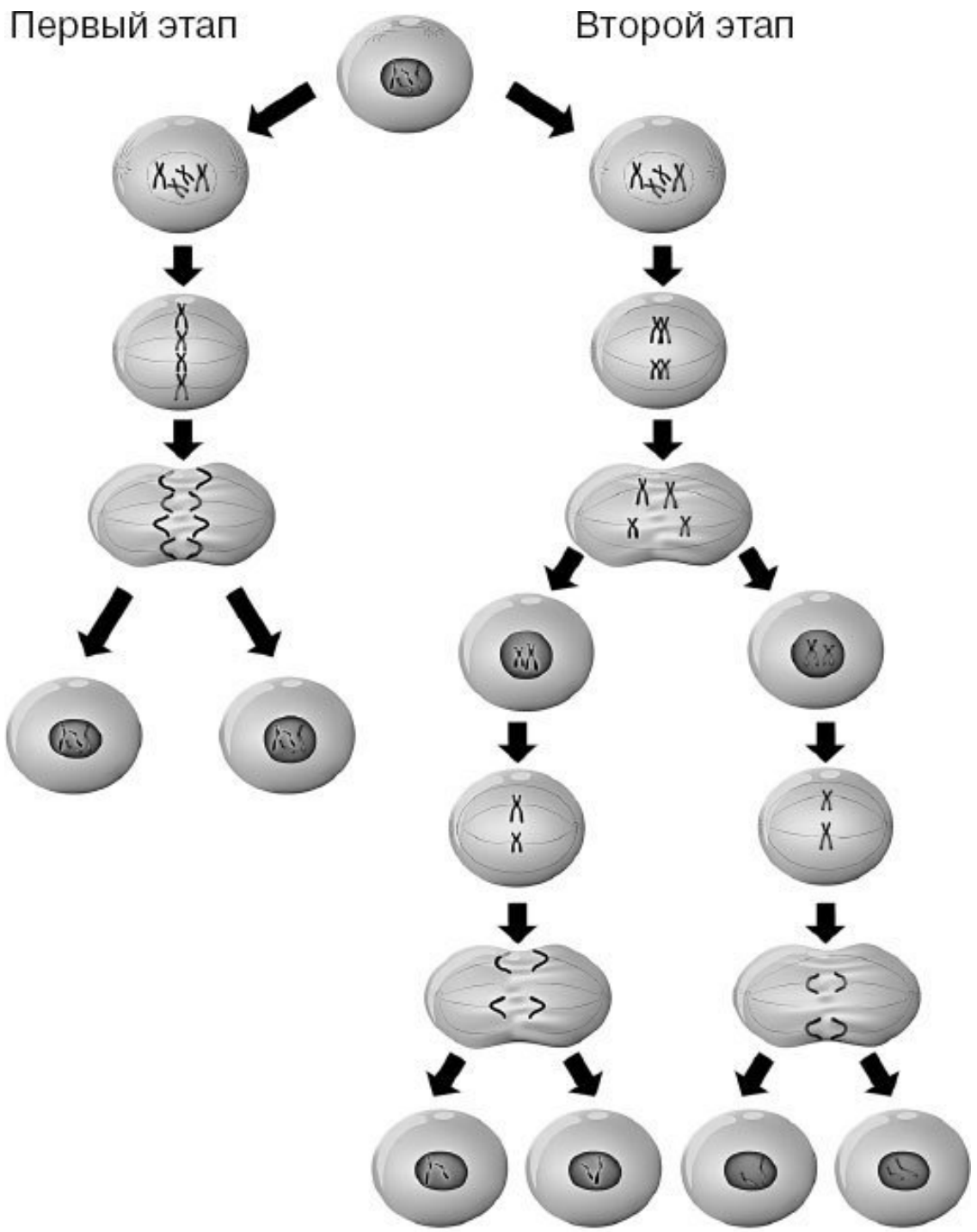

Практически сразу же по окончании первого деления, начинается второе, перед которым удвоения числа хромосом не происходит. В результате мейоза из одной материнской

клетки с полным набором хромосом образуются четыре дочерних клетки с половинным набором хромосом. Таким путем образуются половые клетки – сперматозоиды и яйцеклетки.

Межклеточное вещество

Межклеточное вещество, также называемое «внеклеточным матриксом», это окружающие клетки продукты их жизнедеятельности. Межклеточное вещество может быть жидким, как в крови, желеобразным или твердым. Твердое межклеточное вещество в основном состоит из коллагена – белка, имеющего нитевидную структуру. Кроме коллагена, в межклеточном веществе находятся другие белки и гиалуроновая кислота.

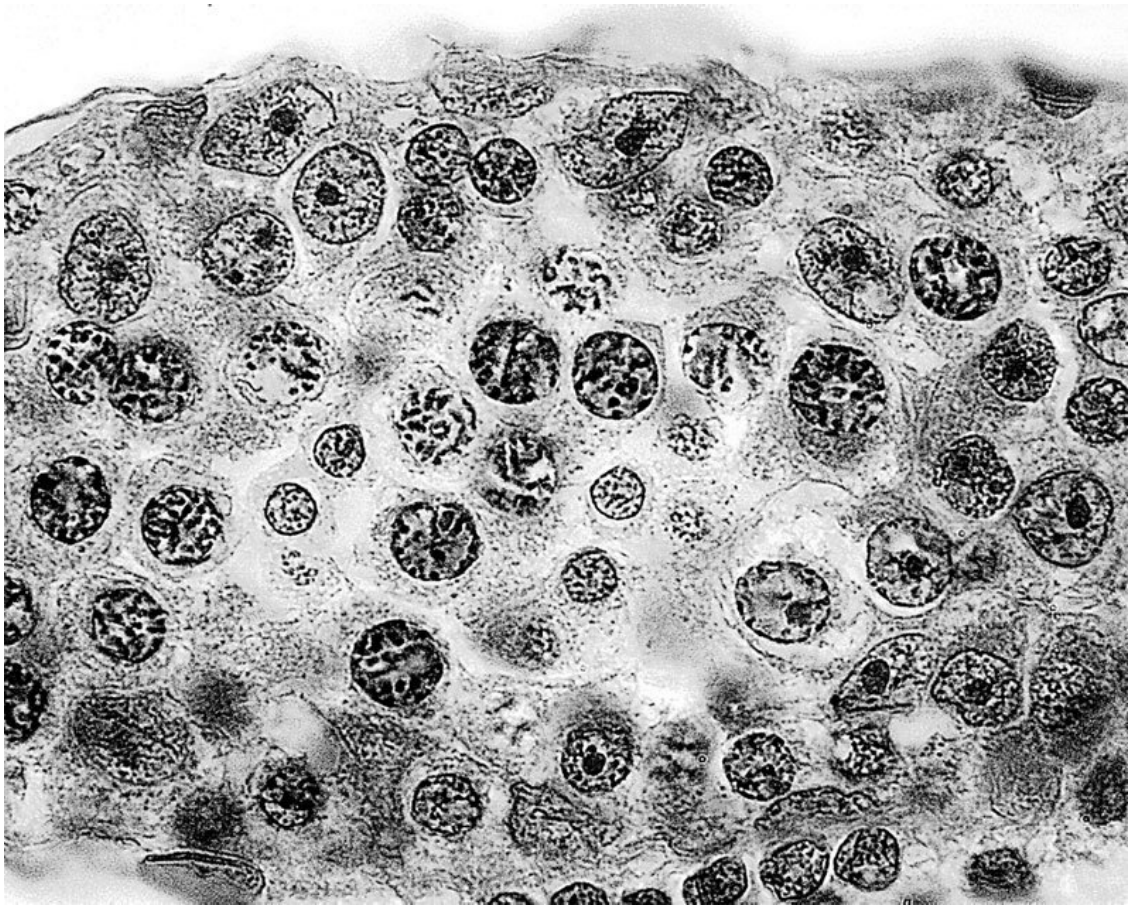

Обратите внимание! Межклеточное вещество имеет неклеточную природу. Оно состоит из молекул, а не из клеток.

Белые промежутки между клетками – это межклеточное вещество

Ткани

Группы клеток (вместе с межклеточным веществом), имеющих схожее строение и выполняющих схожие функции, называют «тканями». Из сочетания тканей состоят органы.

В организмах животных выделяют следующие виды тканей:

1. Эпителиальная или покровная ткань (эпителий), которая покрывает организм снаружи (верхний слой кожи), выстилает поверхность внутренних органов и полости организма, а также входит в состав желез внутренней и внешней секреции. Соответственно, эпителий подразделяется на два вида – покровный и железистый. Покровный эпителий отделяет организм от внешней среды и органы друг от друга (барьерная функция), а также способствует обмену веществ между организмом и внешней средой (обменная функция). Клетки покровной эпителиальной ткани плотно соединены друг с другом, межклеточного вещества между ними практически нет. Они могут лежать в один или в несколько слоев.

Виды эпителиальной ткани

Однослойный эпителий

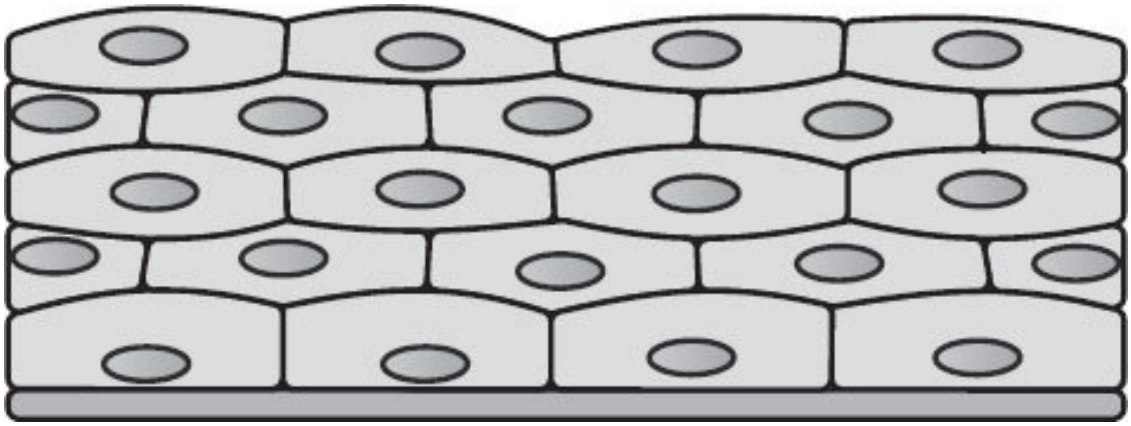

Многослойный эпителий

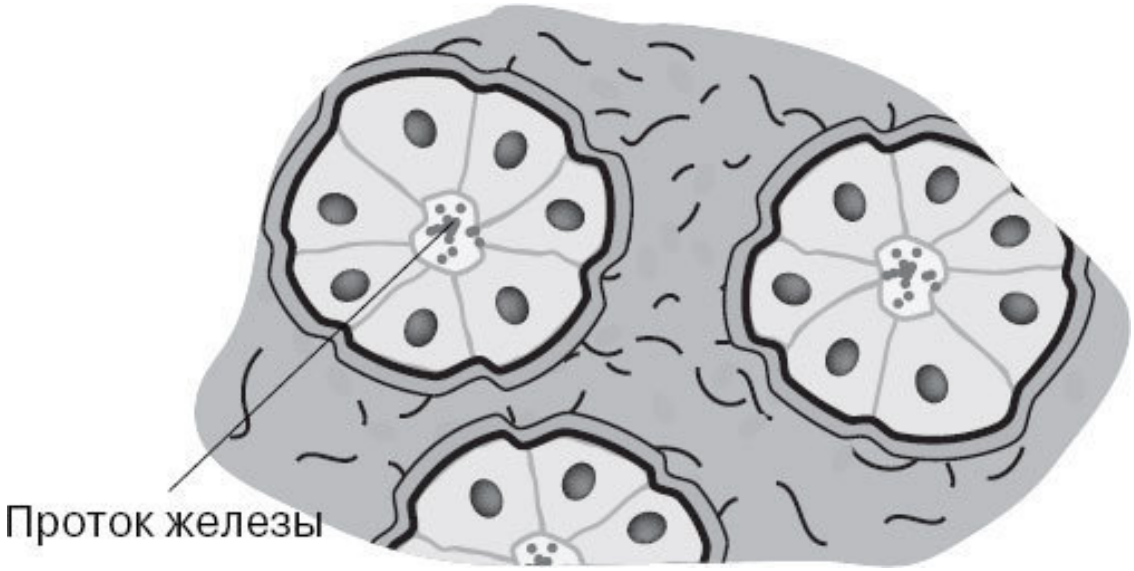

Железистый эпителий

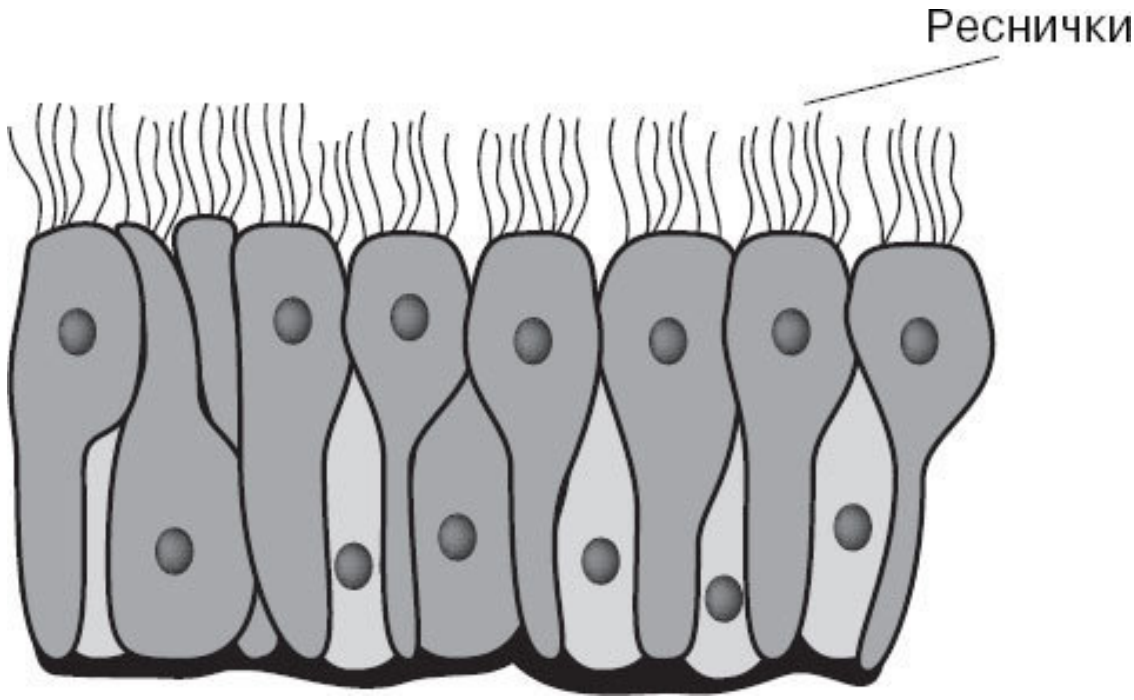

Мерцательный эпителий

Железистый эпителий образует различные железы. Выделяемые клетками железистого эпителия секреты участвуют в жизнедеятельности организма.

Кроме перечисленных функций, эпителиальная ткань может участвовать во всасывании веществ (эпителий кишечника) и в газообмене (эпителий легких). Дыхательные пути выстланы особым видом эпителиальной ткани, называемой «мерцательным эпителием», клетки которого имеют обращенные наружу подвижные реснички. Эти реснички удаляют из дыхательных путей мелкие твердые частицы, попадающие туда с воздухом.

2. Соединительная ткань, играющая вспомогательную роль во всех без исключения, органах, где она выполняет опорную, защитную и трофическую (питательную) функции. Соединительная ткань образует опорный каркас и наружные покровы всех органов. Соединительная ткань отличается большим разнообразием клеток, к ней относятся кровь и крове-

творная ткань, лимфатическая ткань, жировая ткань, костная ткань, хрящевая ткань, волокнистая соединительная ткань. Клетки соединительной ткани расположены рыхло, в ней много межклеточного вещества.

Виды соединительной ткани

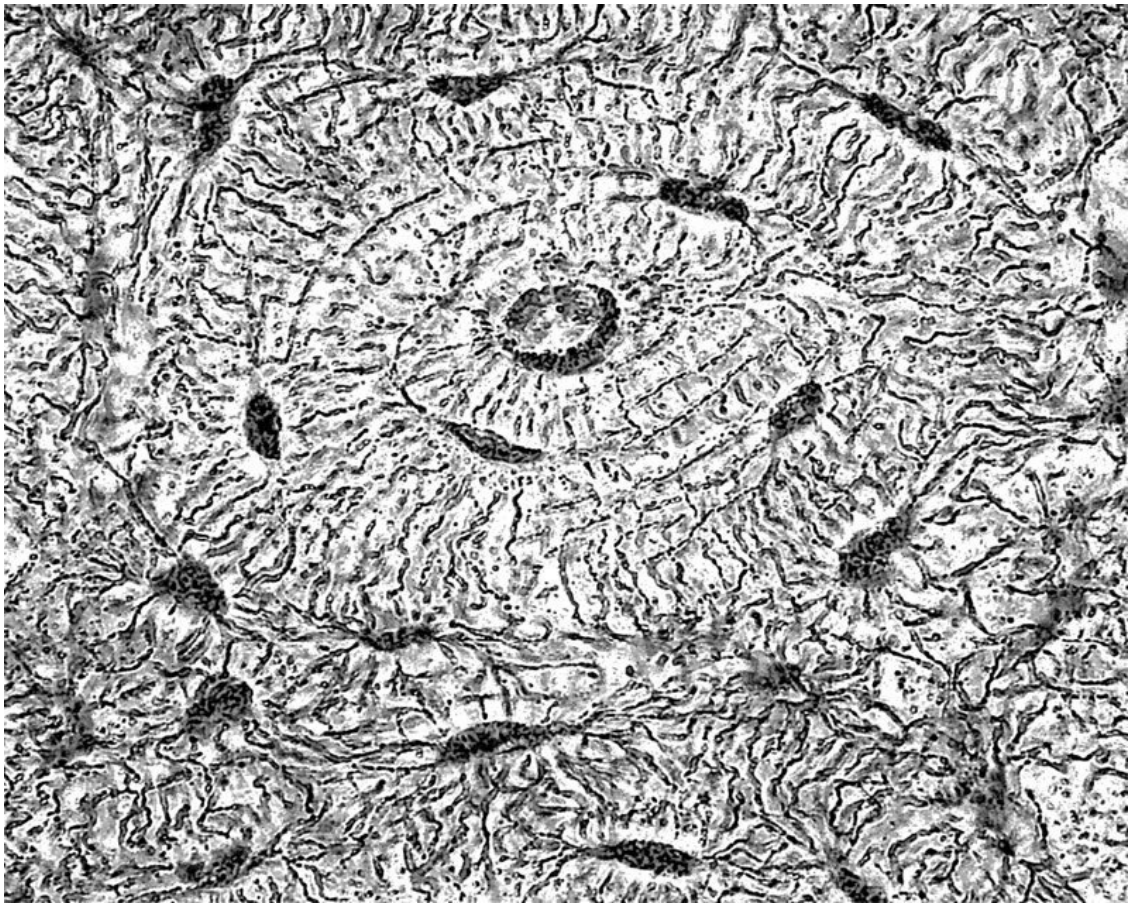

Жир

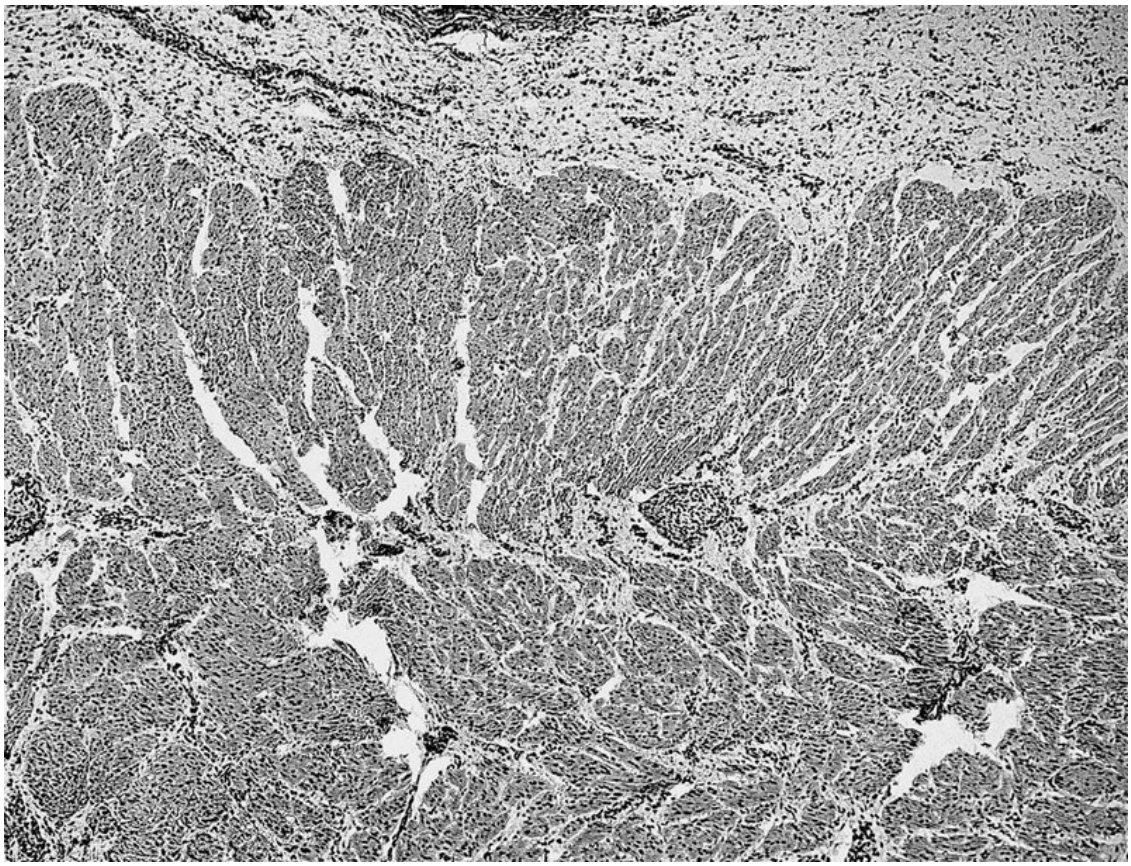

Соединительная ткань

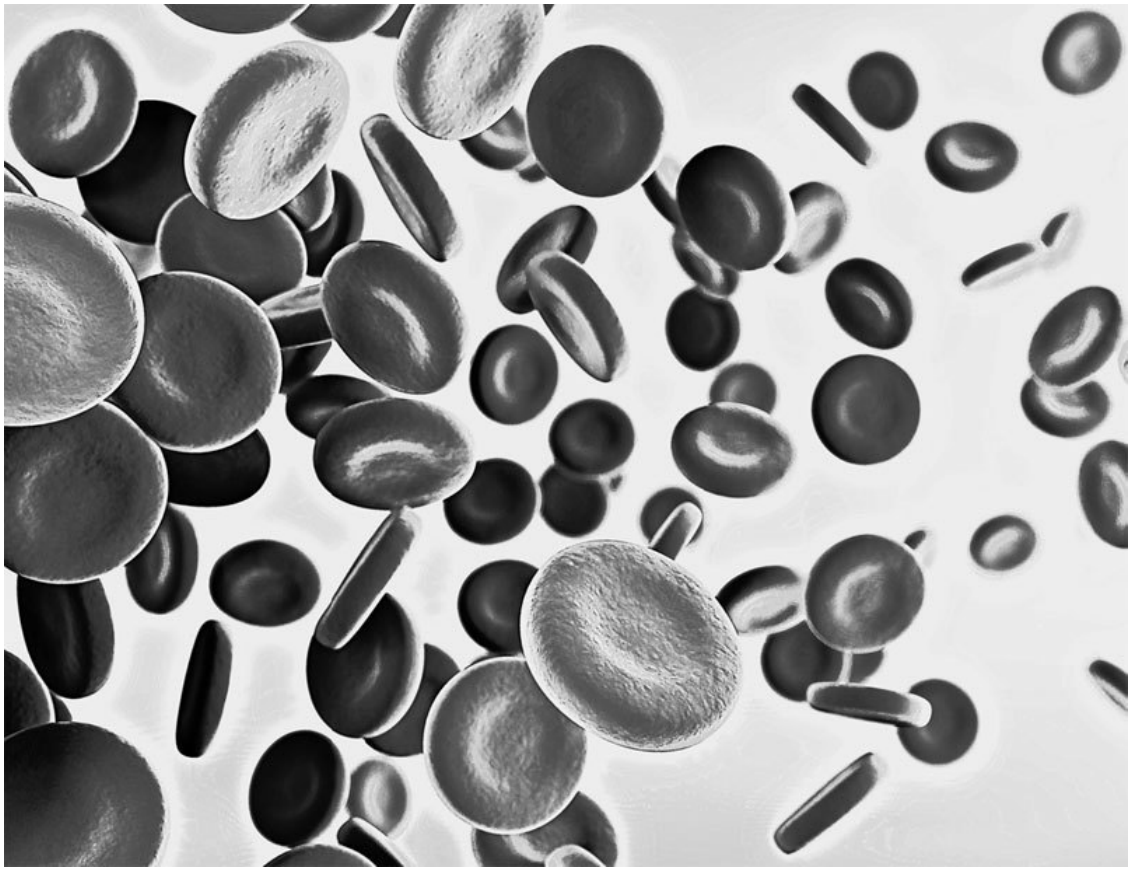

Кровь

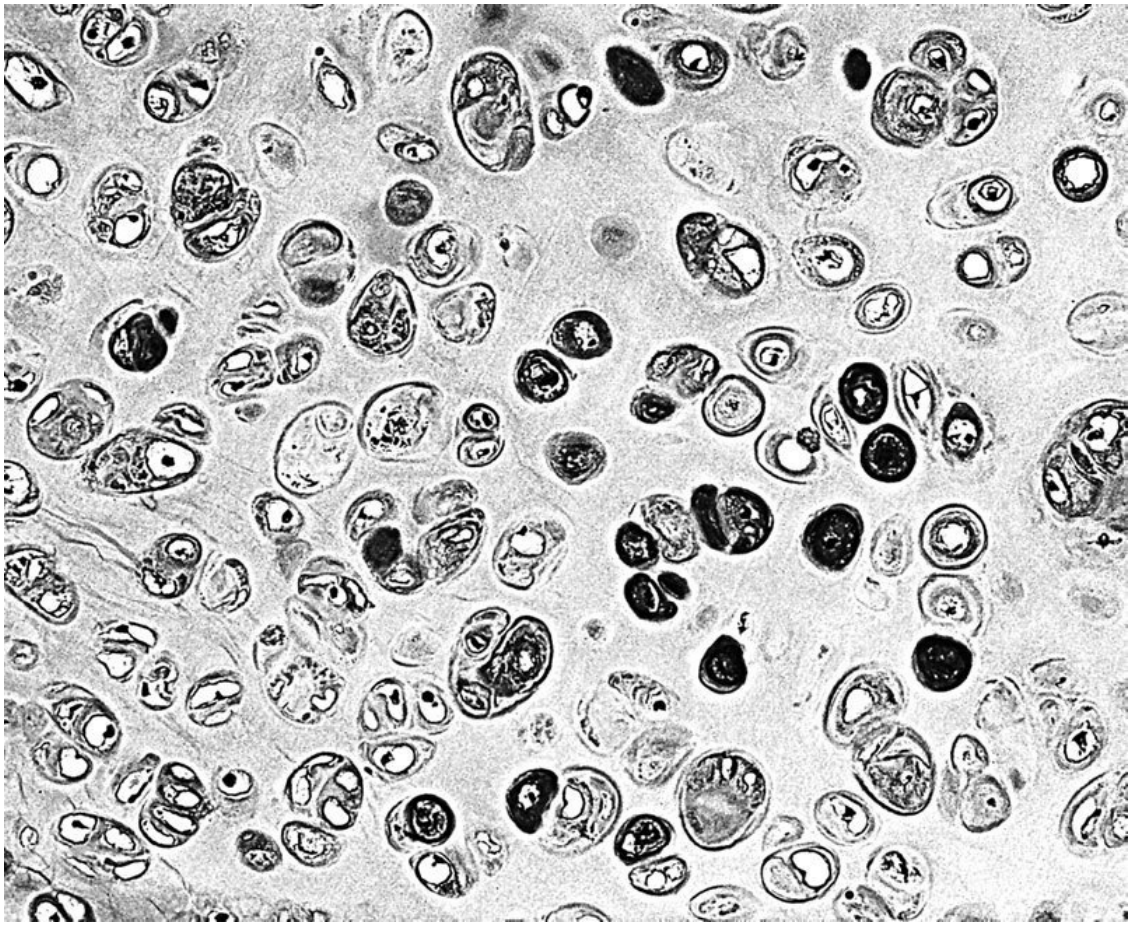

Хрящевая ткань

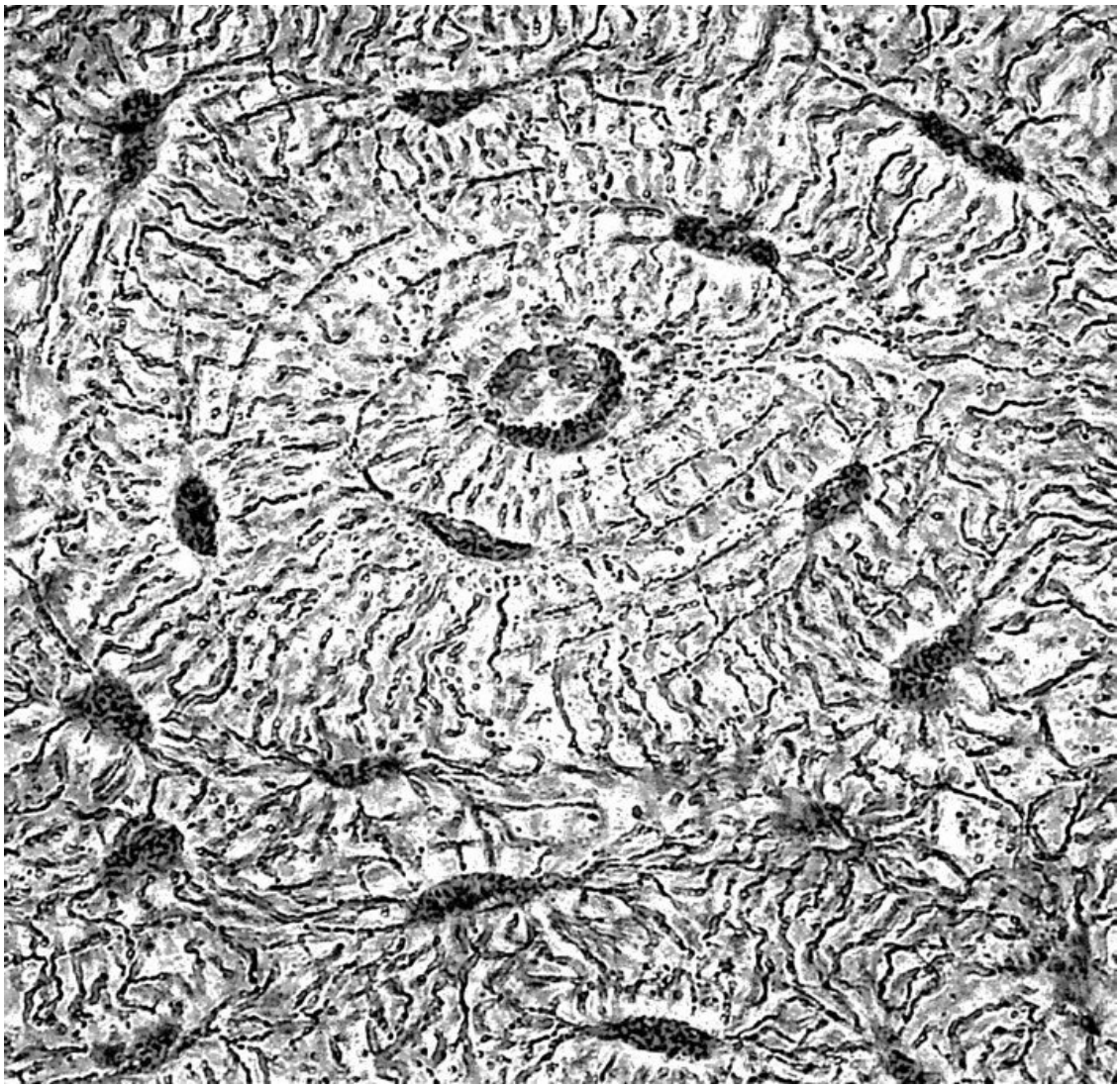

Кость

3. Мышечная ткань может различаться по строению, но все ее виды обладают одной особенностью – способностью к выраженным сокращениям. Мышечная ткань состоит из вытянутых в длину клеток, которые сокращаются под воздействием раздражения, передаваемого нервной системой.

Обратите внимание! Способностью изменять форму также обладают клетки других тканей, но только у клеток мышечной ткани эта способность является основной функцией и наиболее выражена.

Работа сердца, дыхание, передвижение пищи по желудочно-кишечному тракту, речь, перемещения организма в пространстве осуществляются благодаря мышечным клеткам.

Различают гладкую и поперечно-полосатую мышечные ткани.

Гладкая мышечная ткань



Гладкая мышечная ткань состоит из одноядерных клеток веретенообразной формы длиной от 15 до 500 мкм. В световом микроскопе цитоплазма этих клеток выглядит однородно, без поперечной исчерченности, присущей поперечно-полосатой мышечной ткани. Гладкая мышечная ткань медленно сокращается и расслабляется и ее деятельность является непроизвольной, то есть не управляется по нашей воле. Гладкая мышечная ткань входит в состав стенок пищеварительного тракта, кровеносных и лимфатических сосудов, мочевыводящих и дыхательных путей.

Поперечно-полосатая мышечная ткань делится на скелетную и сердечную.

Клетки поперечно-полосатой скелетной мышечной ткани имеют большую длину, которая выражается в сантиметрах. Эти клетки многоядерные (число ядер может быть более 100), в световом микроскопе их цитоплазма выглядит как череда темных и светлых полосок, что обусловлено чередованием участков с различными оптическими свойствами. Поперечно-полосатые мышечные клетки имеют высокую скорость сокращения и расслабления, а также обладают произвольностью – их деятельность управляется по нашей воле.

Поперечно-полосатая скелетная мышечная ткань

Поперечно-полосатая сердечная мышечная ткань

Клетки поперечно-полосатой сердечной мышечной ткани, называемые «кардиомиоцитами», имеют прямоугольную форму и относительно небольшие размеры – до 120 мкм в длину и 20 мкм в ширину. Кардиомиоциты обычно имеют одно ядро. Особенность их в том, что они связаны друг с другом при помощи особых вставочных дисков. Благодаря этой связи, электрический импульс, вызывающий сокращение, имеет возможность быстро распространяться по большому участку мышечной ткани.

4. Нервная ткань обеспечивает взаимодействие тканей, органов и систем организма и осуществляет их регуляцию. Нервные клетки, называемые «нейронами», способны воспринимать раздражение и передавать регулирующие (возбуждающие или тормозящие) импульсы. Нервная ткань входит в состав головного и спинного мозга, а также в состав нервов. Нейроны имеют звездчатую форму и состоят из тела с отростками.

Строение нейрона

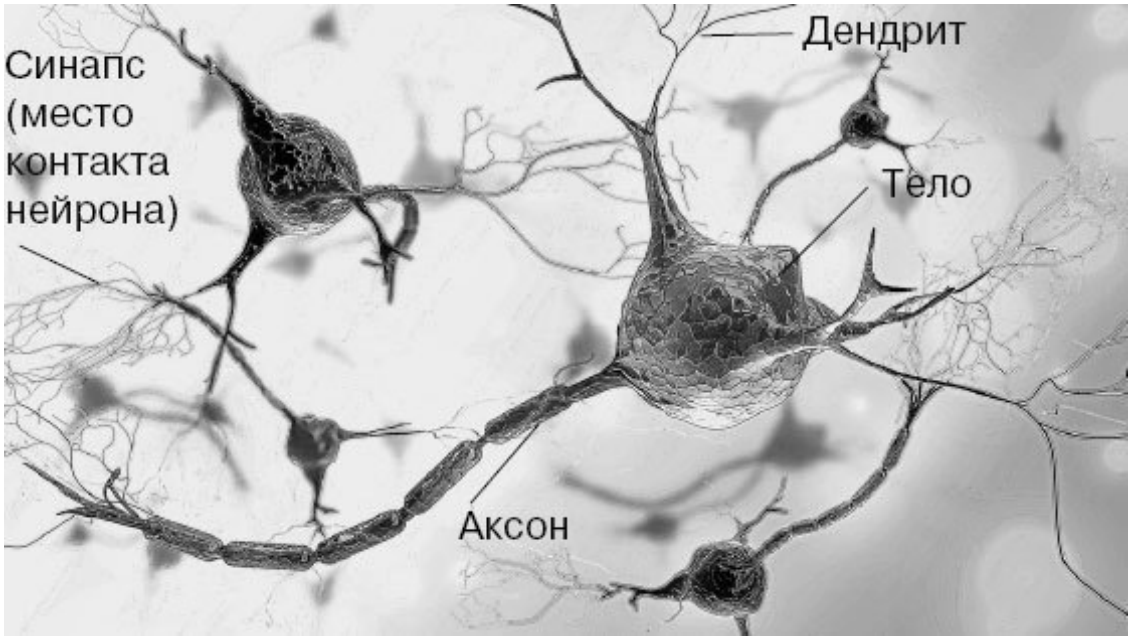

Среди отростков различают дендриты, которые воспринимают сигналы от других нейронов, рецепторных клеток или от внешних раздражителей, и аксоны, передающие нервные сигналы от тела нейрона к другим нервным клеткам или непосредственно к органам. Если дендритов у нейрона может быть много, то аксон всегда только один. Место контакта аксона с другими клетками называют «синапсом». Механизм передачи нервного импульса может быть химическим, электрическим или смешанным. При химическом механизме клетка, являющаяся источником импульса, выпускает в межклеточное пространство особое вещество, называемое «нейромедиатором», которое возбуждает или затормаживает клетку, получающую импульс. При электрическом механизме из клетки в клетку переходят ионы. При смешанном механизме нейромедиатор усиливает «ионную» передачу импульса.

Органы. Системы органов

Ткани образуют органы – части организма, выполняющие определенные функции. Сердце, печень, почки, ухо, рука – все это органы. У каждого органа есть своя индивидуальная форма и определенное положение в организме. Органы состоят из нескольких тканей. Соединительная, нервная и эпителиальная ткани присутствуют в любом органе. Соединительная ткань образует «каркас» органа, нервная ткань обеспечивает управление органом, а эпителиальная ткань образует кровеносные сосуды, питающие орган. А вот мышечной ткани в органе может не быть совсем.

Одна из тканей органа играет главную, доминирующую роль. Так, например, в любой железе доминирует эпителиальная ткань, а в любой мышце – мышечная.

Есть жизненно важные органы, такие, например, как сердце, без которых жизнедеятельность организма невозможна и есть органы, без которых организм способен существовать, например – селезенка.

Органы человека

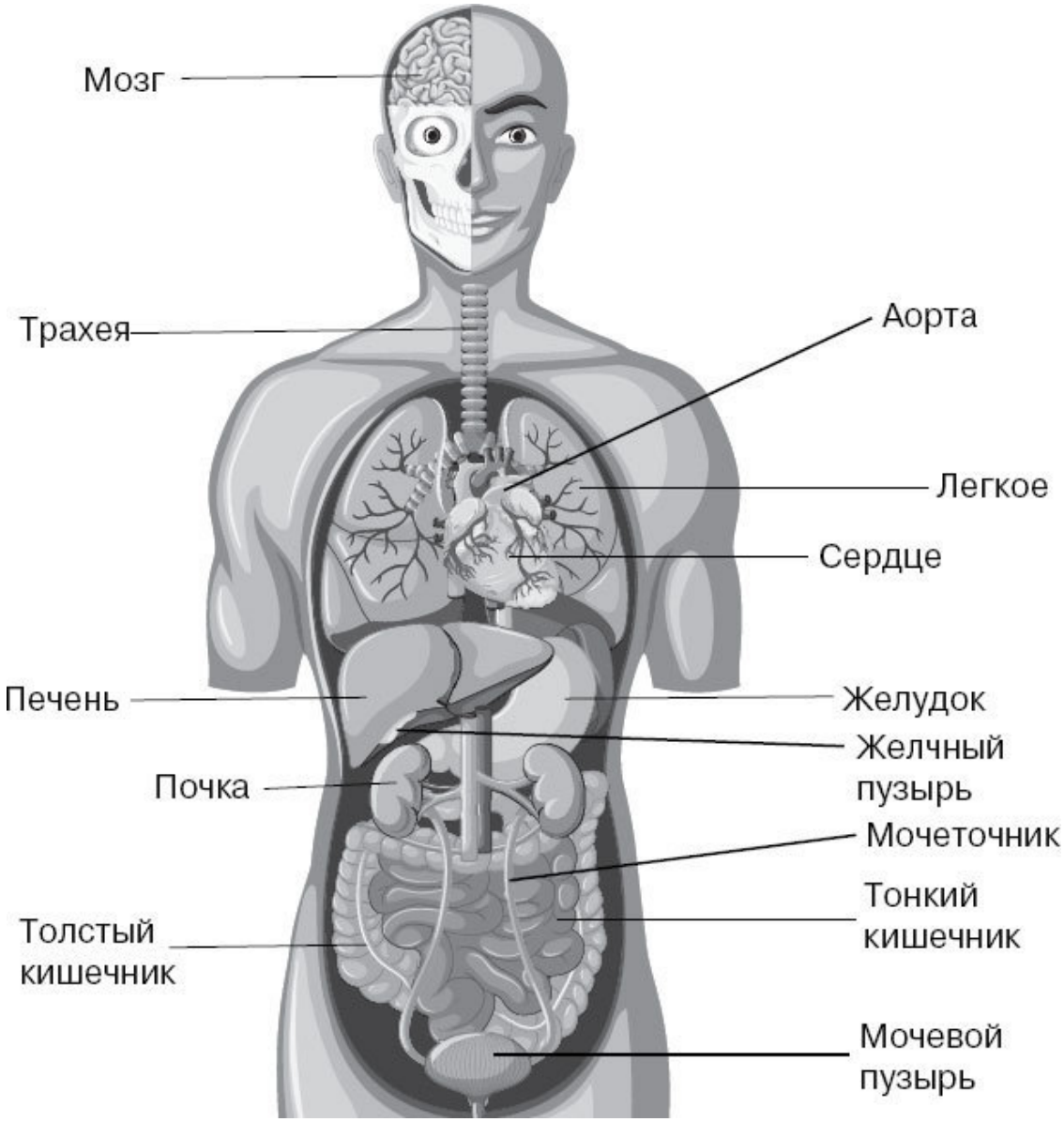

Органы объединяются в системы органов. Система – это ряд органов, имеющих схожее строение, единое происхождение и выполняющих одинаковые функции. В организме человека различают следующие системы органов:

– нервную;
– эндокринную;
– пищеварительную;
– дыхательную;
– мочевыделительную;
– опорно-двигательную;
– покровную;
– кровеносную;
– лимфатическую;
– иммунную, включающую в себя помимо иммунной системы органы кроветворения;
– половую;
– сенсорную (органы чувств).

Нервная и эндокринная системы относятся к регуляторным системам, потому что они координируют работу всего организма, а все прочие системы относятся к исполнительным.

Нервная система состоит из рецепторов, нервов, головного и спинного мозга. Она объединяет все другие системы, регулирует и согласовывает их деятельность, а также обеспечивает психическую деятельность человека.

Нервная система

Эндокринная система состоит из желез внутренней секреции, к которым относятся щитовидная железа, околощитовидные железы, вилочковая железа (тимус), гипофиз, гипоталамус, эпифиз, поджелудочная железа, надпочечники, параганглии и половые железы – семенники у мужчин и яичники у женщин. Каждая железа вырабатывает и выделяет в кровь особые химические вещества, участвующие в регуляции определенных функций организма.

Обратите внимание! Эндокринные железы не имеют выводных протоков в отличие от экзокринных желез – молочных, сальных, слюнных и др. Вещества, вырабатываемые эндокринными железами, поступают непосредственно в кровеносную систему.

Эндокринная система

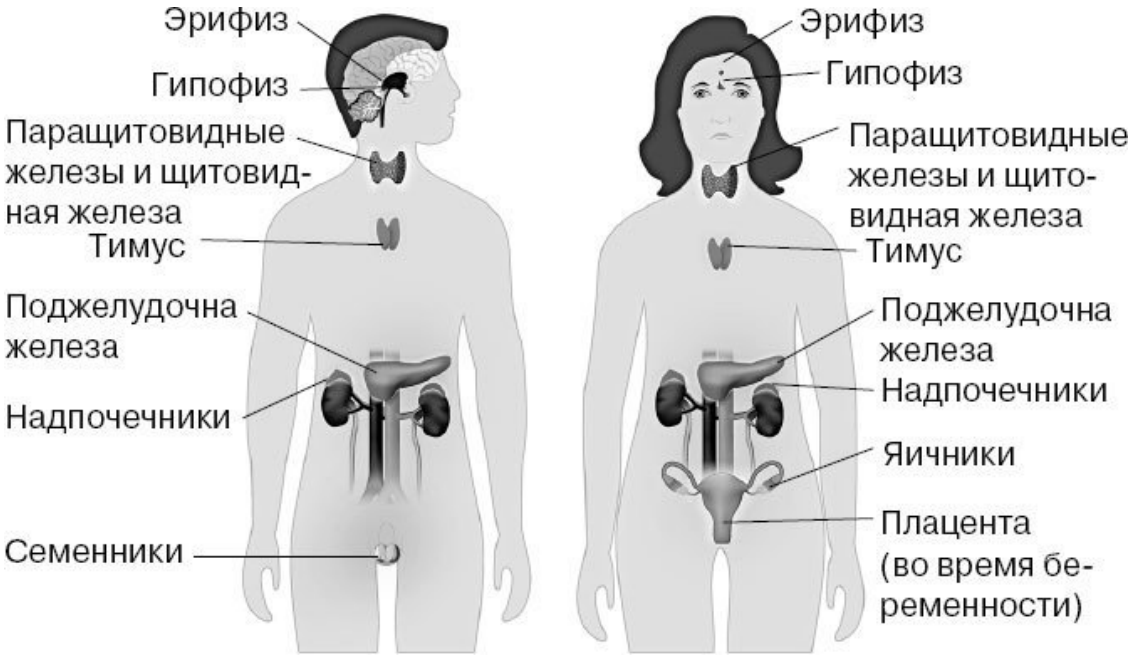

Пищеварительная система включает в себя органы ротовой полости (язык, зубы, слюнные железы), глотку, пищевод, желудок, кишечник, печень, поджелудочную железу. Поджелудочная железа участвует и в пищеварении и в секреции. Ее эндокринная часть вырабатывает гормоны, такие, как глюкагон, инсулин, соматостатин, панкреатический полипептид и «гормон голода» грелин. Экзокринная часть вырабатывает пищеварительные ферменты амилазу, липазы и протеазы. В пищеварительной системе происходит измельчение и переваривание пищи, а также всасывание питательных веществ, получившихся в результате этого процесса. Из кишечника эти вещества по кровеносной системе доставляются ко всем органам и тканям организма.

Пищеварительная система

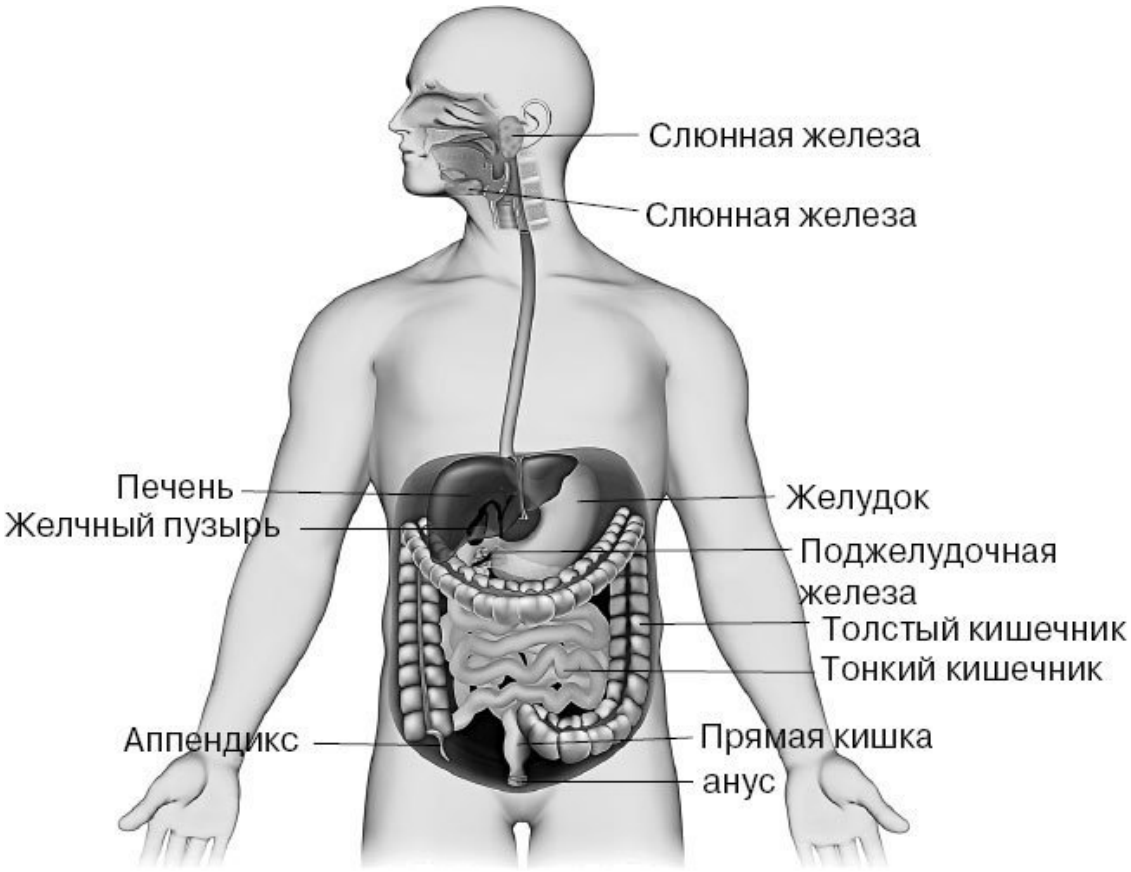

Дыхательная система участвует в обеспечении организма кислородом и в выведении углекислого газа. Она состоит из носовой полости, носоглотки, гортани, трахеи, бронхов и легких.

Дыхательная система

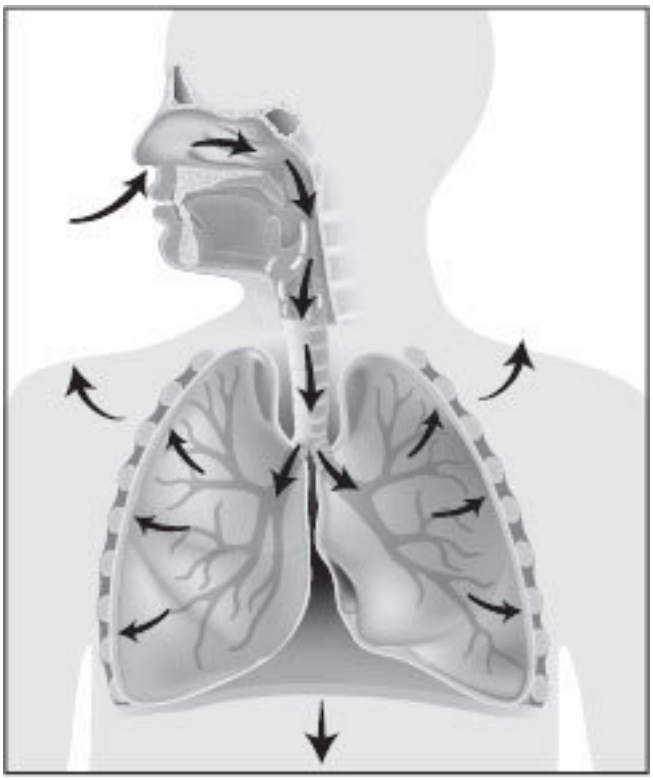

Вдох

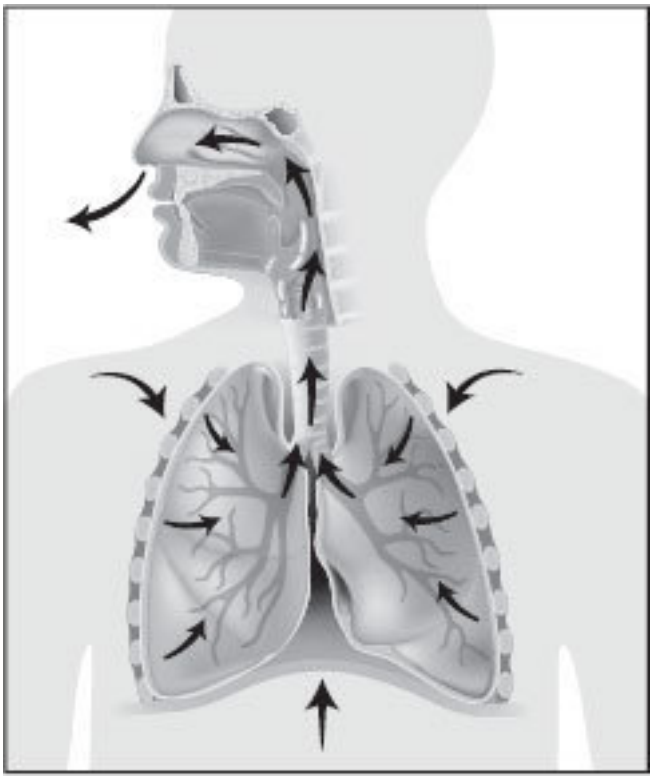

Выдох

Мочевыделительная система выводит жидкие (растворенные в воде) продукты обмена веществ. Она состоит из почек, мочеточников, мочевого пузыря и мочеиспускательного канала.

Мочевыделительная система

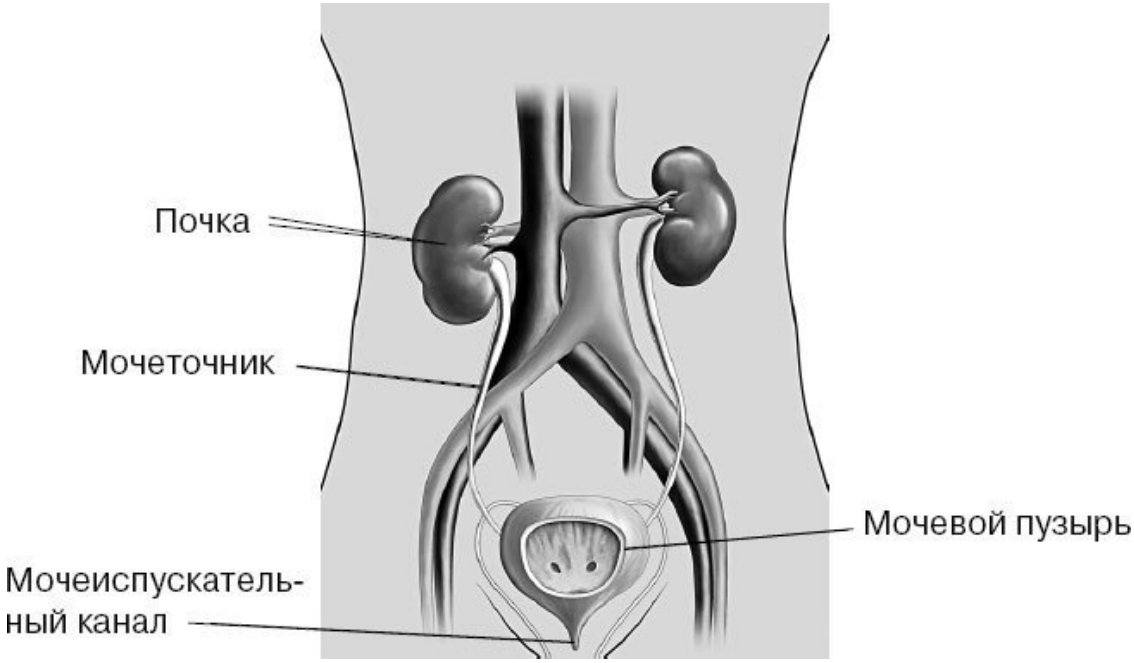

Опорно-двигательная система состоит из костей с соединяющими их суставами и мышц. Эта система выполняет опорную, двигательную и защитную функции. Защитная функция выражается в том, что кости скелета и мышцы защищают внутренние органы от повреждения.

Опорно-двигательная система

Покровная система состоит из кожи, слизистых оболочек и дополнительных структур – волос, ногтей, потовых и сальных желез. Главной функцией покровной системы является защита организма от внешних воздействий и проникновения возбудителей различных болезней. Кроме этого, покровная система выделяет из организма продукты обмена веществ и участвует в терморегуляции. Покровная система – самая большая по размеру система органов.

Кровеносная (сердечнососудистая) система состоит из сердца и кровеносных сосудов. Сердце сокращаясь обеспечивает движение крови по сосудам. Функцией кровеносной системы является обеспечение органов и тканей кислородом и прочими необходимыми веществами, а также освобождение их от углекислого газа и других продуктов обмена веществ.

Кровеносная система

Лимфатическая система тесно связана с кровеносной, являясь ее дополнением. Лимфатическая система транспортирует тканевую жидкость и белки из межтканевого пространства в кровь через подключичные вены.

Тканевая жидкость образуется из жидкой части крови, которая называется «плазмой». Через поры в стенках кровеносных сосудов плазма проникает в межклеточное пространство. Тканевая жидкость передает клеткам питательные вещества и забирает продукты жизнедеятельности клеток.

Жидкость, циркулирующая в лимфатических сосудах, называется «лимфой». В состав лимфатической системы входят лимфатические стволы и протоки, лимфатические узлы, лимфатические сосуды и капилляры. В отличие от кровеносной системы, лимфатическая система не имеет центрального насоса, такого, как сердце и не является замкнутой. Лимфа движется по сосудам гораздо медленнее, чем кровь. Главной функцией лимфатической системы является транспортная – удаление из тканей избытка воды, белков, жиров и солей, которые возвращаются в кровеносное русло. Лимфоузлы, в которых лимфа фильтруется, выполняют барьерную функцию, удаляя из лимфы продукты обмена веществ и болезнетворные микробы.

Лимфатическая система

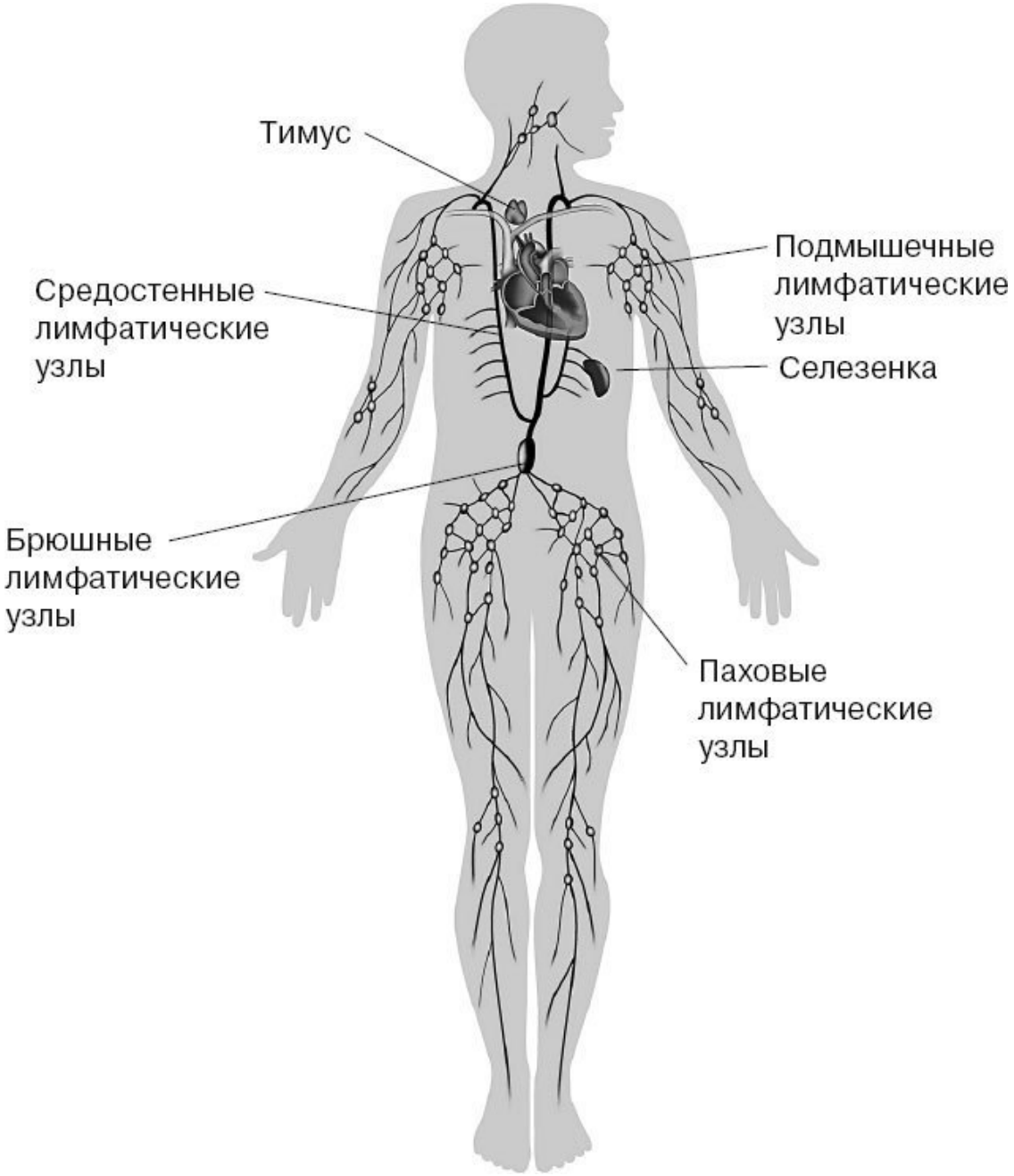

Иммунная система сохраняет постоянство внутренней среды организма обеспечивая невосприимчивость к различным чужеродным агентам – микробам, вирусам, паразитам и т. п. Центральными органами иммунной системы являются красный костный мозг, селезенка и тимус (вилочковая железа), периферическими – лимфатические узлы и скопления лимфоидной ткани в других органах (например – в миндалинах). В центральных и периферических органах иммунной системы вырабатываются особые клетки, которые обеспечивают иммунитет – невосприимчивость к заболеваниям, вызываемым различными возбудителями.

Иммунная система

Половая (репродуктивная) система обеспечивает воспроизведение новых поколений. У мужчин и женщин строение половой системы различное. Мужские половые клетки – сперматозоиды, вырабатываются в парных органах, называемых яичками или семенниками. Женские половые клетки – яйцеклетки вырабатываются в яичниках, которые тоже являются парными. Развитие плода происходит в матке – мышечном органе, способном к выраженному растяжению.

Органы чувств – это глаза, обеспечивающие зрение, уши, обеспечивающие слух, язык, благодаря которому мы распознаем вкусовые ощущения, нос обеспечивающий обоняние, кожа, которая обеспечивает осязание, а также ощущение боли и температуры, и вестибулярный аппарат – орган равновесия позволяющий определять положение и перемещение тела в пространстве. Вестибулярный аппарат располагается в полости внутреннего уха. Он состоит из двух перепончатых мешочков – круглого и овального – и трех полукружных каналов.

Вестибулярный аппарат

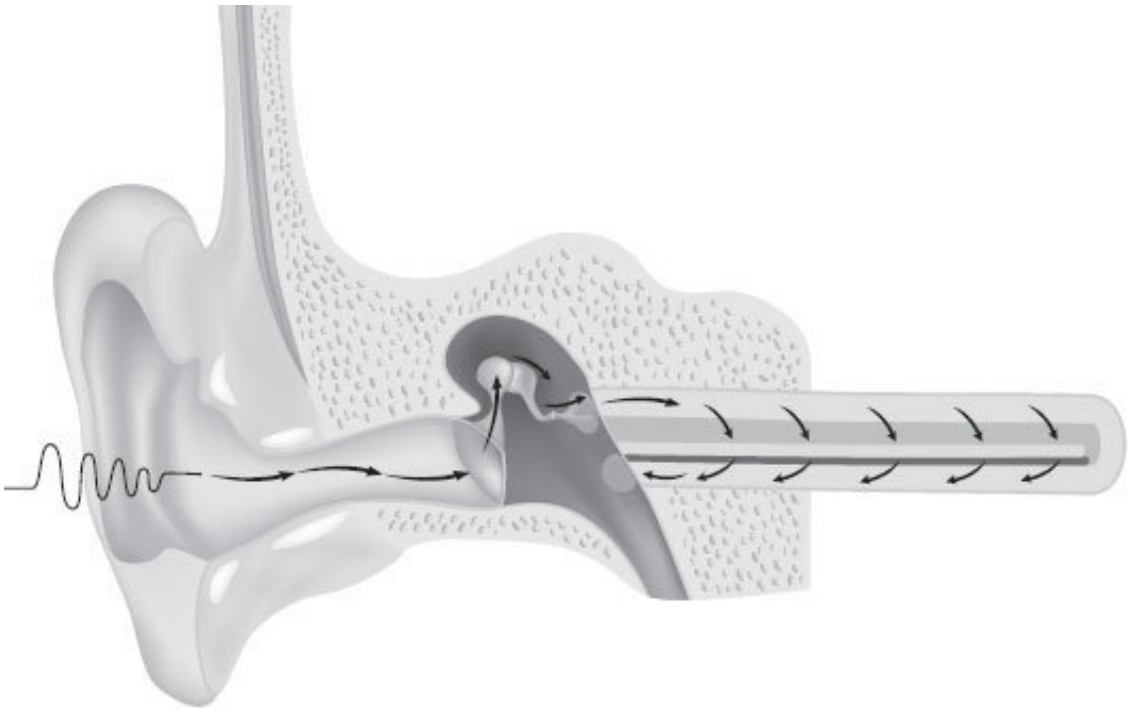

Уровни организации организма

Любой сложный организм имеет многоуровневую организацию. В организме человека различают пять уровней организации.

Первый уровень – клеточный. Клетка – наименьшая структурная и функциональная единица живого организма. Клетки – это те «кирпичики», из которых построен организм.

Второй уровень – тканевый. Мы уже знаем, что ткань представляет собой совокупность клеток (вместе с межклеточным веществом), сходных по строению, функциям и происхождению.

Третий уровень – органный. Орган – это часть тела, состоящая из нескольких тканей и выполняющая определенную функцию.

Четвертый уровень – системный. Органы со схожими функциями объединены в систему.

Пятый, самый высший, уровень – организменный. Этот уровень объединяет работу всех систем.

Некоторые классификаторы считают первым уровнем молекулярный и в таком случае уровней организации получается не пять, а шесть.

Вы получили общее представление о организме человека. Теперь мы начнем углубляться в детали. Иначе говоря, вот теперь-то и начнется самое интересное. Начнем мы с основы основ – с опорно-двигательной системы, которая является опорой, каркасом, для всех остальных систем.

Глава 2. Опорно-двигательная система

Как по-вашему, какая биологическая функция организма является основной? Мнения по этому вопросу разделяются, но большинство ученых все же склоняется к тому, что основной функцией организма является движение.

Возможность передвигаться обеспечивает нам опорно-двигательная система, которая состоит из костей скелета и прикрепленных к ним мышц. Кости считаются пассивной частью опорно-двигательной системы, а мышцы – активной. Это логично, ведь кости двигаются благодаря сокращению мышц.

Другой важной функцией опорно-двигательной системы, как уже было сказано, является защитная. Кости и мышцы защищают внутренние органы от повреждения.

Обратите внимание! Говоря о мышцах в этом разделе, мы будем иметь в виду скелетные мышцы, образованные поперечнополосатой мышечной тканью, которые для удобства будем называть просто «мышцами».

Скелет

Соединяясь друг с другом, кости образуют скелет. На вопрос: «сколько костей в организме человека?» не существует точного ответа. Да, представьте себе – не существует. Обычно анатомы предпочитают уклончивый ответ: «больше двухсот». Некоторые рискуют называть цифру 206, но с оговоркой – «в среднем». Дело в том, что количество костей зависит от индивидуальных особенностей конкретного человека. В копчиковом отделе позвоночника в норме может быть от трех до пяти позвонков. Эти позвонки – рудимент. Так называются органы, утратившие свое основное значение в процессе эволюционного развития организма. Присутствовать они присутствуют, но никакой пользы не приносят. Вот вам первая причина расхождения количества костей в скелете.

Есть и вторая причина. Посмотрите на крестец – крупную кость треугольной формы, расположенную в основании позвоночника. Крестец состоит из пяти сросшихся позвонков, но среди ученых нет единства в вопросе о том, считать крестец за пять костей или за одну. Дело в том, что у детей крестец состоит из отдельных позвонков, которые срастаются в одну

кость лишь к 17–25 годам. Бывают случаи (и это вариант нормы), когда первый крестцовый позвонок не срастается со вторым и становится самостоятельной анатомической единицей.

Если считать крестец за одну кость, а количество копчиковых позвонков принять за три, то в скелете получится 206 костей. Эта цифра не абсолютно точная, но наиболее часто встречающаяся. Возможны и иные варианты, например пятый поясничный позвонок может срастись с крестцом.

Путаницу вносит не только позвоночник. Например, грудина, широкая плоская кость, к которой спереди крепятся ребра, в начальном периоде жизни состоит из трех частей – рукоятки, тела и мечевидного отростка, которые к 30 годам срастаются в единую кость.

Так что самым правильным ответом на вопрос о том, сколько костей у человека будет «немногим более 200» или «около 210».

Большинство костей являются парными, поскольку скелет человека симметричен. Осью симметрии является позвоночный столб.

У человека 172 парные кости, образующие 86 пар. Это точная цифра. «Путаницу» в количество костей вносят только непарные кости – позвонки и грудина.

8 пар костей участвуют в образовании черепа.

12 пар составляют ребра.

5 пар составляют верхние конечности (кроме кистей) и 27 пар составляют кисти рук.

34 пары составляют нижние конечности.

Вы обратили внимание на то, из какого количества костей состоит кисть руки? 27 костей! Благодаря такому их количеству, мы можем совершать пальцами и кистью самые разнообразные движения. В скелете нет более сложной по устройству части, чем кисть руки.

Скелет

Давайте поподробнее ознакомимся с функциями скелета, которые делятся на две группы: механические и биологические.

К механическим функциям скелета относятся:

1. Опорная функция – скелет составляет опору тела.

2. Функция передвижения, которую скелет выполняет косвенно, служа объектом для прикрепления мышц.

3. Рессорная функция – такие конструкции скелета, как свод стопы или изгибы позвоночника, смягчают толчки и сотрясения во время движения.

4. Защитная функция – формирование полостей для внутренних органов.

Возможно, вас удивило наличие у скелета биологических функций. Какие биологические функции могут быть у костей? Представьте себе – могут. Их две и они очень важные:

1. Кроветворная функция – в ряде костей, в основном внутри тазовых костей и ребер, находится так называемый «красный костный мозг», осуществляющий кроветворение (по-научному оно называется «гемопоэ́зом»).

2. Депонирующая или запасающая – в костях накапливаются различные нужные организму неорганические соединения, такие, как фосфор, кальций, железо, магний и др. Эти запасы обеспечивают постоянство минерального состава внутренней среды организма.

Строение костной ткани имеет свои особенности.

Костная ткань

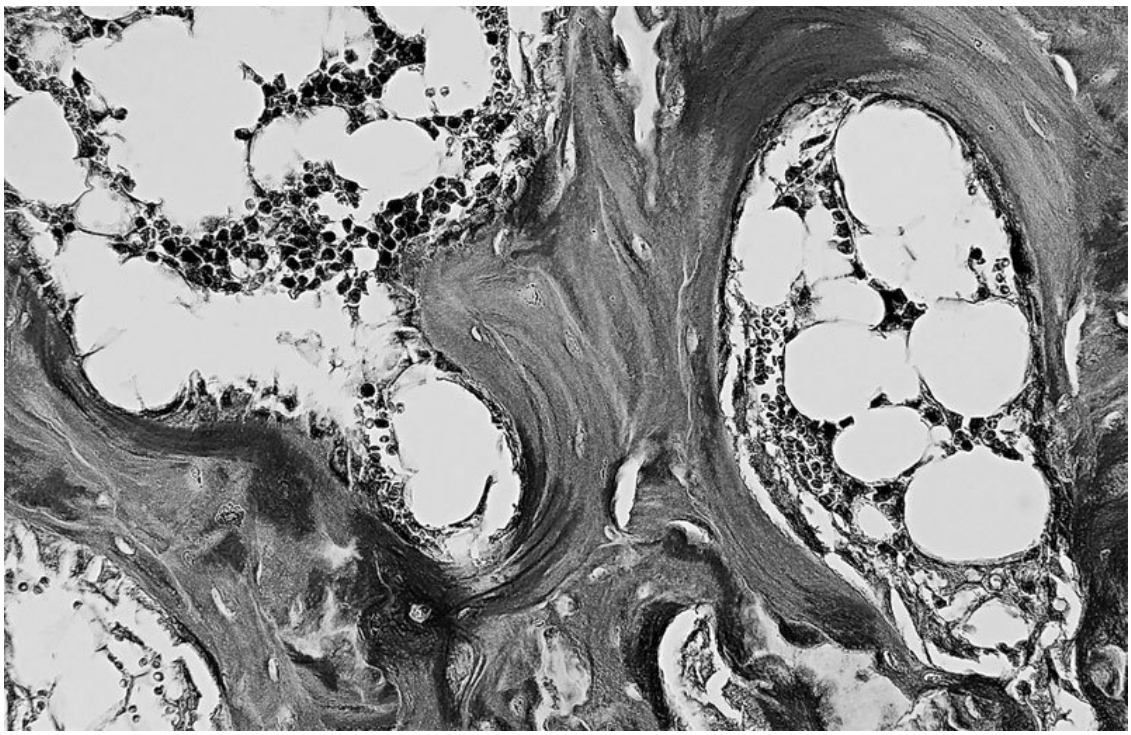

Особенность первая – в костной ткани мало клеток, которые называются «остеоцитами». Остеоциты составляют до 5 % общего объема костной ткани.

Обратите внимание на большое количество длинных отростков у остеоцитов. С их помощью клетки, расположенные далеко друг от друга, контактируют между собой.

Особенность вторая – межклеточное вещество костной ткани твердое, благодаря содержанию минералов. Именно межклеточное вещество и придает кости прочность.

Особенность третья – костная ткань имеет пластинчатое строение. Каждая пластинка представляет собой тонкий пучок параллельно расположенных коллагеновых волокон, между которыми находятся остеоциты и аморфное вещество, содержащее кристаллы минеральных солей. Волокна соседних пластинок располагаются под углом друг к другу, часть их переходит из одной пластинки в другую, что обуславливает их плотное соединение, а, следовательно, и высокую прочность костей. Пластинок, располагаются вокруг каналов, в которых проходят кровеносные сосуды и нервы, образуя многослойные концентрические цилиндры.

Костные пластинки, образующие канал для кровеносного сосуда (в центре)



Следующий рисунок поможет нам более подробно ознакомиться со строением кости. Любая кость покрыта тонкой плотной оболочкой, которая называется «надкостницей». В надкостнице много нервных окончаний, поэтому ее повреждения весьма болезненны. Надкостница не просто является «защитной оболочкой». Она обеспечивает рост костей в толщину и их сращивание после переломов.

Строение кости

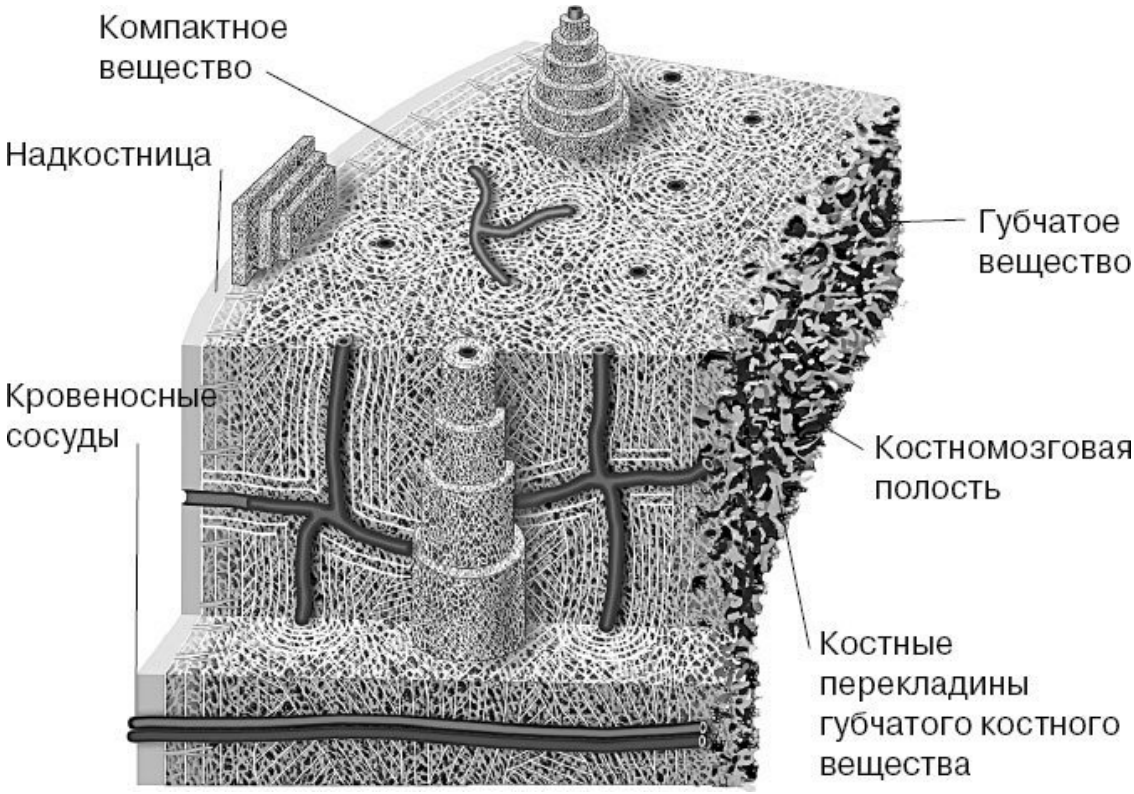

Под надкостницей лежит компактное вещество кости, также называемое «компактной костной тканью». Это один из двух типов костной ткани. Компактное вещество обеспечивает

опорную, защитную и депонирующую функции кости. Оно составляет около 80 % общей массы скелета.

Под компактным веществом располагается губчатое вещество – костная ткань ячеистого вида, сформированная рыхло лежащими костными перекладинами. В ячейках, образованных этими перекладинами находится красный костный мозг, орган кроветворения. Благодаря своей рыхлой структуре, губчатое вещество легче компактного веществом, но уступает ему в прочности.

По строению кости делятся на длинные или трубчатые, короткие или губчатые и плоские.

Длинные (трубчатые) кости образуют конечности и участвуют в образовании суставов. Они имеют цилиндрическую или трехгранную форму, их длина значительно больше ширины. Концевые отделы трубчатых костей называют «эпифизами», а серединный – «диафизом». Эпифизы в основном образованы губчатым костным веществом, содержащим красный костный мозг, а диафиз – компактным костным веществом. В центре диафиза проходит костномозговой канал, заполненный желтым костным мозгом. Желтый костный мозг представляет собой жировую ткань с островками кроветворных клеток. Из-за малого количества этих клеток желтый костный мозг в кроветворении не участвует. У новорожденных детей в диафизах трубчатых костей содержится красный костный мозг, который на пятом или шестом году жизни постепенно начинает превращаться в желтый вследствие разрастания жировой ткани. К 20–25 годам этот процесс завершается и в костномозговых полостях диафизов трубчатых костей содержится только желтый костный мозг.

Трубчатые кости в свою очередь подразделяются на длинные и короткие. К длинным трубчатым костям относятся бедренная, большеберцовая, малоберцовая, плечевая, локтевая и лучевая кости. К коротким трубчатым костям относятся фаланги пальцев, пястные и плюсневые кости.

Короткие или губчатые кости состоят из тонкого слоя компактного костного вещества, под которым находится толстый слой губчатого вещества, содержащего красный костный мозг. В отличие от трубчатых костей, ширина губчатых костей примерно равна их длине.

Плоские кости – это кости, площадь которых значительно превышает их толщину. К плоским костям относятся кости черепа, грудина, ребра и лопатки. Строение плоских костей напоминает строение коротких костей – между двумя тонкими пластинами компактного вещества находится тонкий слой губчатого вещества с красным костным мозгом.

Типы соединения костей

Способ соединения костей зависит от их функций. Соединение костей конечностей должно быть подвижным, а костям черепа подвижность ни к чему. Запоминая тот или иной факт, задайтесь вопросом – «почему так?» и вам легче будет запоминать. Осмысленное запоминание гораздо эффективнее неосмысленного, механического.

Есть три типы соединения костей:

1. Шов – неподвижное соединение.
2. Сустав – подвижное соединение.
3. Полусустав – полуподвижное соединение.

Типы соединения костей

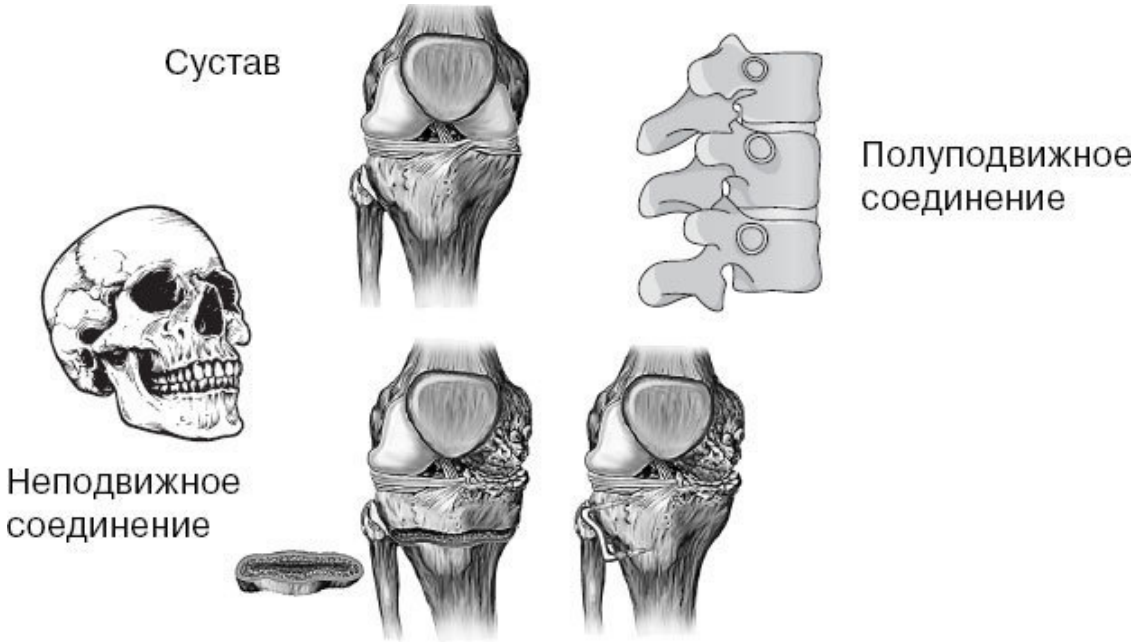

Неподвижные соединения есть между костями черепа и таза. Между соединяющимися костями располагается тонкая прослойка соединительной ткани или хряща. Соединенные кости практически представляют единое целое.

Суставы представляют собой прерывистые подвижные соединения костей. Кости разделены щелью, место соединения покрыто суставной сумкой (капсулой), внутренний слой которой называется «синовиальной оболочкой», в результате чего образуется замкнутая полость. Трение между костями уменьшает синовиальная жидкость – густая эластичная масса, заполняющая полость сустава. Синовиальная жидкость является своеобразной внутрисуставной «смазкой». Кроме того, трение между костями уменьшают суставные хрящи, покрывающие ту часть костей, которая образует сустав.

Суставы классифицируют по числу суставных поверхностей костей, а также по возможному объему движений (по числу осей, вокруг которых может совершаться движение).

По числу поверхностей суставы бывают простыми, имеющими две суставные поверхности, и сложными, имеющими более двух поверхностей.

Примером простого сустава может служить коленный сустав.

Схема строения коленного сустава

Примером сложного – локтевой сустав.

Локтевой сустав

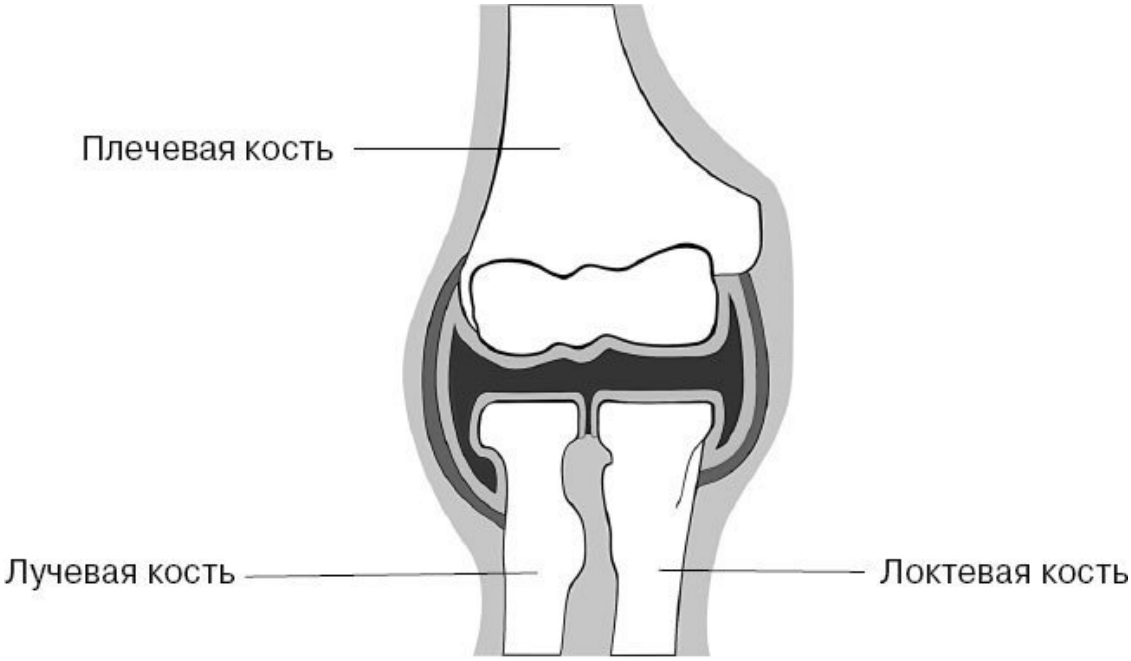

По характеру подвижности суставы бывают одноосными (с одной осью вращения, например – межфаланговые суставы пальцев), двуосными (с двумя осями вращения, например – лучезапястный или коленный суставы) и трехосными или шаровидными (плечевой и тазобедренный суставы).

Суставные связки, которые изображены на рисунке, представляют собой прочные и плотные соединительнотканные образования, которые укрепляют сустав.

Обратите внимание! Одна кость образует так называемую «суставную головку» (в тазобедренном суставе это бедренная кость), а

другая – «суставную впадину» (тазовая кость). По сути дела сустав – это шаровой шарнир.

Тазобедренный сустав

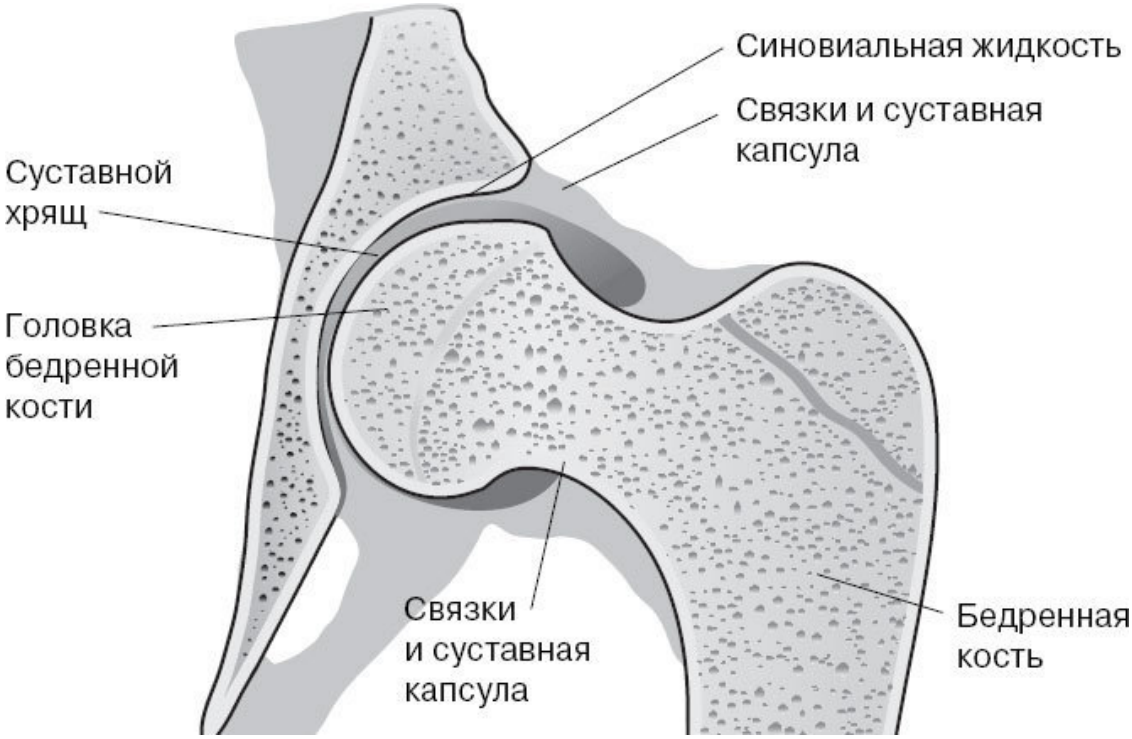

Шаровой шарнир

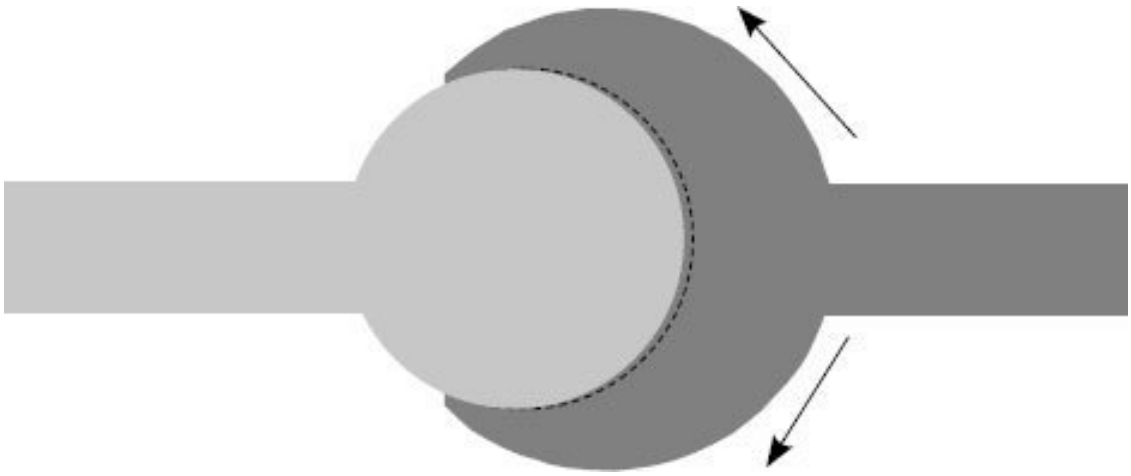

Полусустав или симфиз это разновидность соединения костей при котором поверхности костей связаны волокнистым хрящом и между ними имеется щелевидная полость. Движения при таком соединении ограничены. Примером полусустава являются соединения между позвонками, называемые «межпозвоночными дисками».

Межпозвоночное соединение

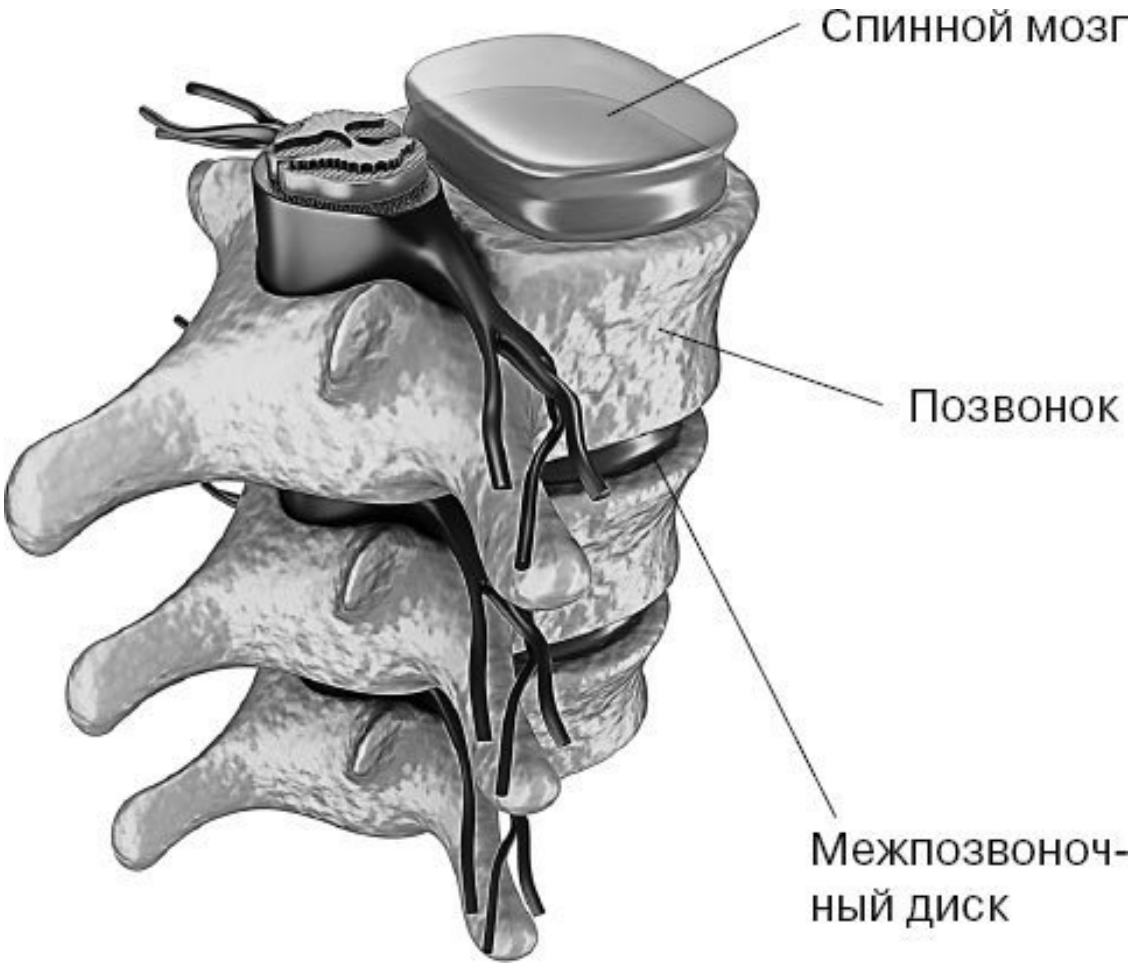

Скелет человека состоит из скелета головы, или черепа, скелета туловища, которое подразделяется на позвоночник и грудную клетку, состоящую из ребер и грудины, и скелета конечностей.

Скелет головы

Череп представляет собой совокупность костей, прочно соединенных между собой. У черепа две функции – опорная и защитная. В полостях черепа расположены головной мозг, органы зрения, слуха, обоняния, вкуса, а также начальные отделы пищеварительной и дыхательной систем.

Кости черепа человека

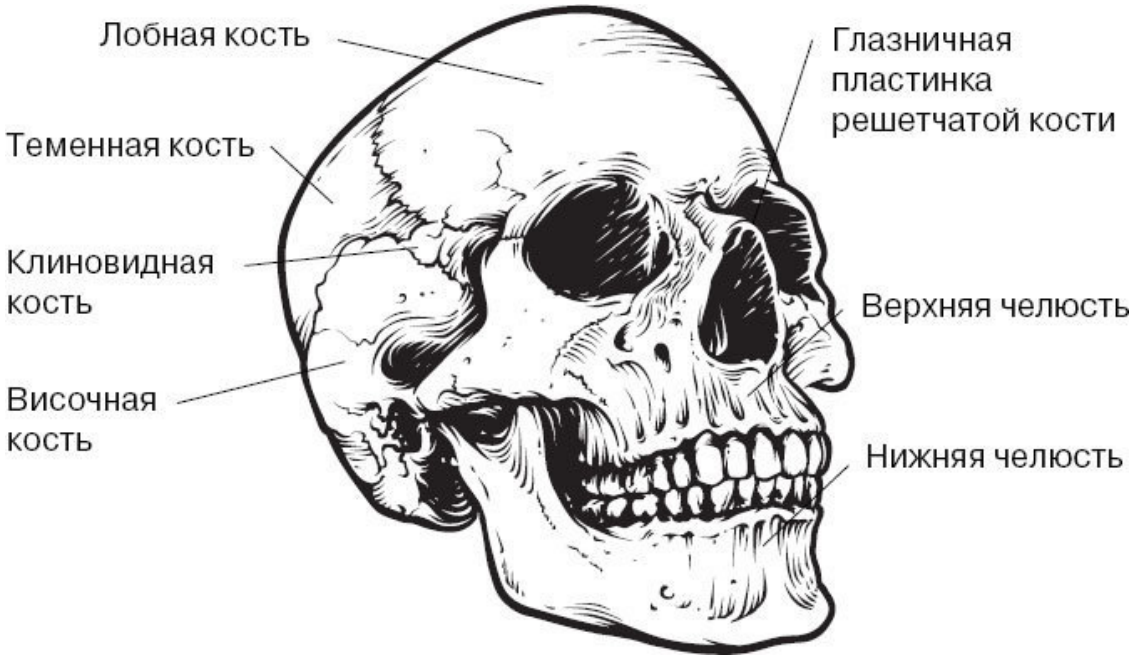

Череп разделяют на два отдела – мозговой и лицевой.

Мозговой череп – это отдел, в котором помещается головной мозг. Он образован непарными костями – лобной, клиновидной, затылочной и решетчатой, а также парными – теменной и височной.

Лицевой череп располагается под мозговым. Он образует костную основу лица и вмещает начальные отделы пищеварительной и дыхательной систем. Самыми крупными костями лицевого черепа являются кости жевательного аппарата – парная верхнечелюстная и непарная нижнечелюстная, подвижно сочлененная с черепом. На челюстях есть ячейки для зубов. Прочие кости лицевого черепа небольшие. Это парные кости – нижняя носовая раковина, небная, носовая, слезная, скуловая и непарные кости – сошник и подъязычная, расположенная в передней области шеи и соединенная с костями черепа связками и мышцами. Нижнечелюстная и подъязычная кости – две подвижные кости черепа.

В нижней части черепа, называемой «основанием черепа», находится одно крупное отверстие, называемое «большим затылочным», и несколько мелких.

Скелет туловища

Скелет туловища образован позвоночником (позвоночным столбом) и костям, составляющим грудную клетку.

Позвоночный столб состоит из 32–34 позвонков – 7 шейных, 12 грудных, 5 поясничных, 5 крестцовых, объединённых в одну кость – крестец, и 3–5 копчиковых позвонков, образующих копчик.

Позвонки всех отделов позвоночного столба имеют схожее строение – состоят из тела (передняя часть) и дуги (задняя часть). Тело является опорной частью позвонка. Позади тела располагается дуга, которая соединяется с телом при помощи двух ножек, образуя позвоночное отверстие Отверстия всех позвонков составляют позвоночный канал, в котором располагается спинной мозг.

Позвоночник

Между позвонками разных отделов позвоночного столба есть и различия. Шейные позвонки испытывают меньшую нагрузку, чем позвонки других отделов (подумайте и объясните сами почему так происходит), вследствие чего их тела относительно невелики и имеют эллипсовидную форму.

Виды позвонков

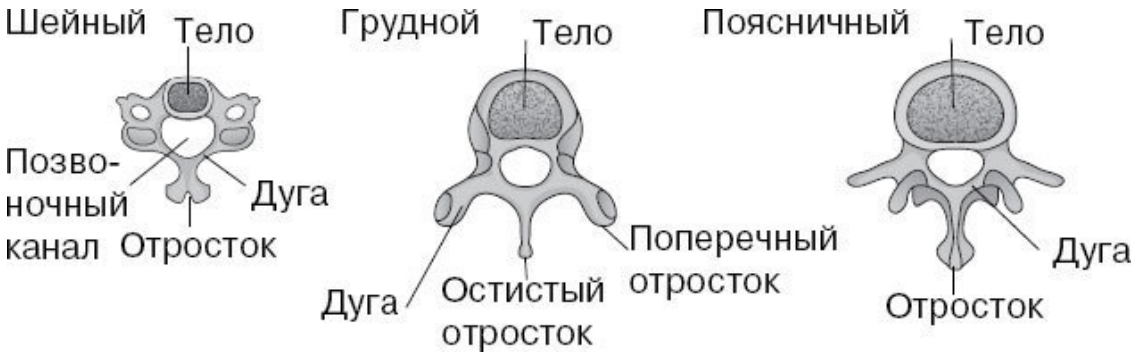

Грудные позвонки значительно крупнее шейных, причем высота их тел поперечные размеры постепенно увеличивается сверху вниз, от 1-го до 12-го грудного позвонка. Позвоночные отверстия грудных позвонков меньше, чем у шейных. Характерной особенностью грудных позвонков является наличие впадин, называемых «реберными ямками», для сочленения с головками ребер.

Поясничные позвонки, как несущие большую нагрузку, имеют массивное тело бобовидной формы. Как и в грудном отделе, их высота и ширина постепенно увеличиваются от 1-го к 5-му позвонку.

Подвижность разных отделов позвоночного столба также различна. Самый подвижный отдел – шейный. Благодаря этому мы можем поворачивать голову в стороны.

Грудная клетка образована 12 парами ребер и грудиной. Ребра имеют две части – длинную заднюю костную и короткую переднюю хрящевую. Семь пар верхних ребер хрящевыми частями соединяются с грудиной и называются «истинными». Хрящи 8-ой, 9-ой и 10-ой пар ребер соединяются не с грудиной, а с хрящом вышележащего ребра. Эти ребра называются «ложными». 11-ая и 12-ая пары ребер имеют короткие хрящевые части, которые спереди ни к чему не прикреплены и потому эти ребра называют «колеблющимися». На заднем конце каждого ребра имеется головка, которая образует сустав с телом одного или телами двух смежных грудных позвонков (с реберными ямками).

Грудная клетка

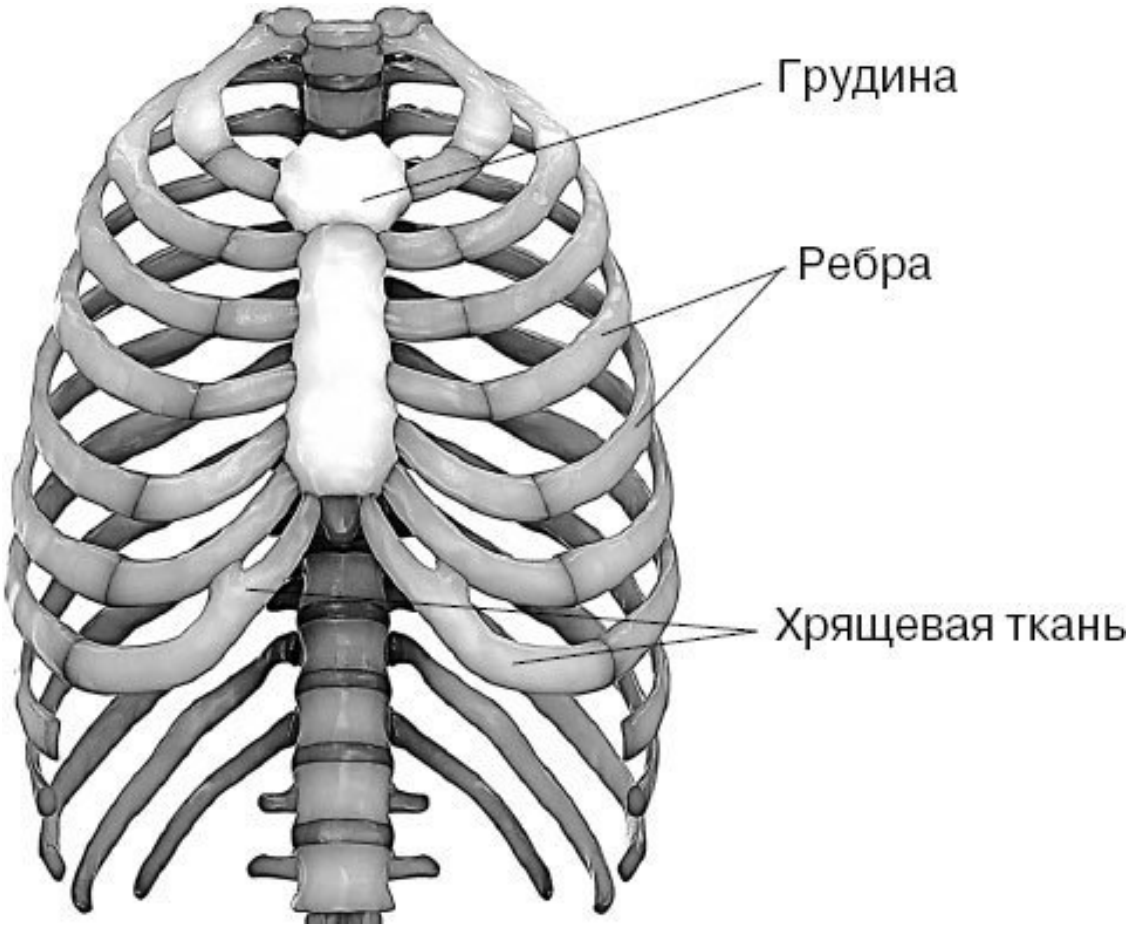

Грудина – это непарная длинная плоская губчатая кость, состоящая из трех частей: рукоятки, тела и мечевидного отростка.

Вследствие того, что ребра подвижно соединены с позвоночником и полуподвижно с грудиной, они могут при вдохе подниматься вверх и раздвигаться в стороны, увеличивая объем грудной клетки и обеспечивая поступление воздуха в легкие. При выдохе ребра опускаются вниз, уменьшая объем грудной клетки и выталкивая воздух из легких.

Скелет конечностей

В скелете верхней и нижней конечностей человека различают пояс и свободную часть.

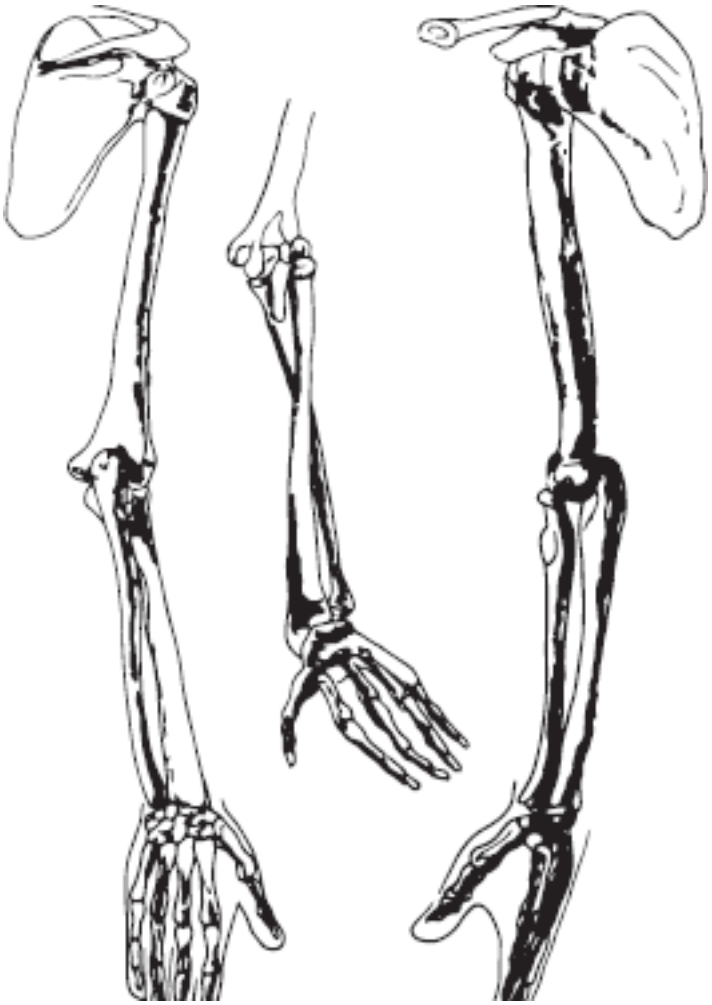

Пояс верхней конечности, также называемый «грудным поясом», состоит из двух костей – ключицы и лопатки. Ключицы подвижно сочленяются с грудиной, а лопатки располагаются в толще мышц спины.

Свободная часть верхней конечности делится на три отдела:

– плечевая кость;

– кости предплечья – лучевая и локтевая;

– кости кисти, которые подразделяются на кости запястья, пястные кости и кости пальцев (фаланги).

Обратите внимание! В анатомии и в быту «плечом» называются разные отделы.

Верхняя конечность имеет большую подвижность.

Пояс нижней конечности или «тазовый пояс» образован парными тазовыми костями, которые сзади сочленяются с крестцом, а спереди – друг с другом и с бедренной костью. Тазовые кости массивные, прочные. Они поддерживают различные внутренние органы. Форма тазовых костей и самого таза (так сокращенно называют тазовый пояс) различна у мужчин и женщин. У женщин таз более широкий и низкий, что облегчает рождение детей.

Скелет свободной части нижней конечности также состоит из трех частей:

– бедренная кость;

– кости голени – большеберцовая и малоберцовая, а также надколенник, расположенный в области коленного сустава;

– кости стопы, которые делятся на три части: кости предплюсны, плюсневые кости и кости пальцев (фаланги).

Повреждения опорно-двигательной системы

Растяжением называется повреждение, вызванное тягой, и не сопровождающееся нарушением целостности тканей. Мышцы, сухожилия, связки растягиваются, но не рвутся. Растяжения происходят в области суставов.

Вывихом называют разъединение поверхностей сустава, в норме прилегающих друг к другу. Вывихи нельзя пытаться вправлять самостоятельно. Надо обратиться к врачу.

Переломом называют нарушение целостности кости, вызванное механическим воздействием (ударом). Переломы бывают закрытыми, без нарушения целостности мягких тканей в области перелома, и открытыми, при которых мягкие ткани повреждаются и в области перелома образуется рана с вышедшими наружу отломками костей.

Вывих плечевого сустава

Ознакомьтесь с таблицей, в которой указаны характерные признаки повреждений и доврачебная помощь при них.

Тип повреждения	Характерные признаки	Доврачебная помощь
Растяжение связок	Резкая боль в суставе при движении, отечность (припухлость) в области сустава; при разрыве связок появляется кровоподтек	Покой, давящая повязка, холод.
Вывих	Резкая боль в суставе не только при движении, но и в покое, неподвижность сустава, изменение формы сустава	Покой, наложение шины, холод.
Закрытый перелом	Резкая боль, обширный кровоподтек, отечность, невозможность движения или, наоборот, ненормальная подвижность	Покой, наложение шины
Открытый перелом	Резкая боль, повреждение кожных покровов — рана, из которой могут быть видны осколки кости.	Покой, наложение шины, стерильная марлевая повязка на рану. При кровотечении следует наложить жгут

Оказание помощи при переломах

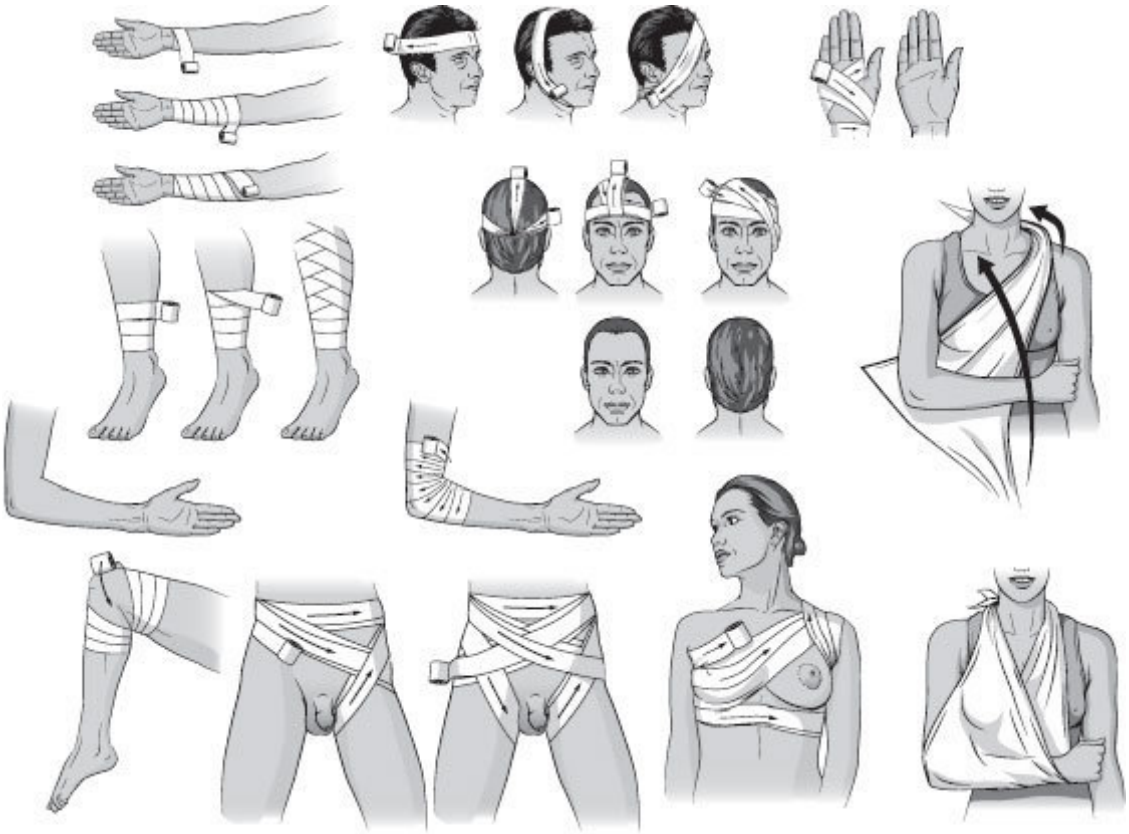

При переломах очень важно обеспечить неподвижность сломанной части тела. Это достигается при помощи повязок (при переломах верхней конечности) или шин. Неподвижность обеспечивается обездвиживанием суставов, располагающихся по соседству с местом перелома. При отсутствии специальных шин их роль может сыграть любой длинный и твердый предмет, например доска или палка. Накладывая шину, надо соблюдать следующие правила:

– между шиной и конечностью подкладывают что-то мягкое – кусок ткани или предмет одежды, чтобы шина дополнительно не травмировала конечность. Специализированные медицинские шины обшиты мягким материалом и при их использовании ничего подкладывать не надо.

– шина прибинтовывается к конечности крепко, так, чтобы исключить любую подвижность.

– можно использовать бинт или прочные широкие ленты, но не следует крепить шину веревками, так как узкая веревка может глубоко впиться в ткани и вызвать нарушение кровообращения.

При подозрении на повреждение позвоночника пострадавшего кладут на твердый щит (лист фанеры, широкая доска) вниз животом и в таком виде доставляют в больницу. Шину на позвоночник не накладывают, поскольку толку от нее не будет.

Скелетные мышцы

Скелетные мышцы – это активная часть опорно-двигательной системы, которая обеспечивает все многообразие движений, совершаемых нашим организмом.

Мышцы состоят из пучков мышечных волокон. Каждый пучок и вся мышца в целом покрыты соединительнотканной оболочкой, которая называется фасцией. К костям мышцы прикрепляются напрямую или же при помощи сухожилий – плотного и упругого соединительнотканного образования.

Сокращение мышц происходит под действием нервного импульса. Если перерезать нерв, доставляющий импульсы к мышце, то мышца сокращаться не будет.

По форме мышцы делятся на веретенообразные, которые формируют конечности, и широкие, образующие стенки туловища.

По своим функциям мышцы делятся на сгибатели, разгибатели и вращатели. У любой мышцы в нашем теле есть свой антагонист, выполняющий противоположную функцию. При совершении любого движения одни мышцы сокращаются, а их антагонисты расслабляются. Наглядным примером такого антагонизма служат сгибатели и разгибатели.

Мышцы сгибателя и разгибателя

На рисунке изображены две мышцы плеча – двуглавая, которая сгибает руку в локтевом суставе (она изображена справа) и трехглавая, которая совершает обратное действие (изображена слева). Всем известно латинское название двуглавой мышцы – бицепс.

Откуда у мышц взялась голова? Дело в том, что «головой мышцы» называется мышечный пучок, имеющий отдельное сухожилие.

Основные группы скелетных мышц

Мышцы головы делятся на жевательные и мимические. Жевательные мышцы совершают жевательные движения и участвуют в произнесении звуков. Мимические управляют мимикой и участвуют в произнесении звуков, а также в акте жевания. Характерной особенностью жевательных мышц является то, что они одним концом крепятся к коже, а не к другой кости.

Мышцы головы

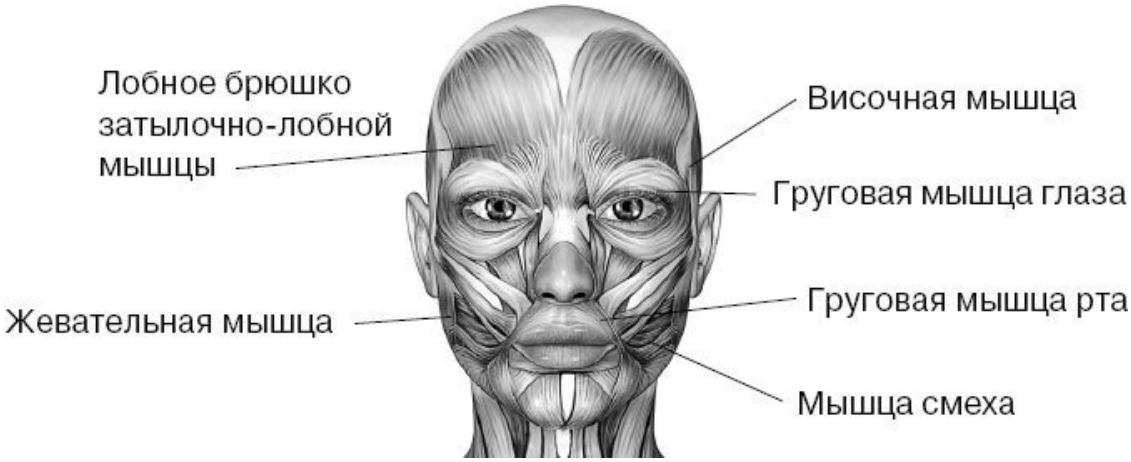

Мышцы туловища разделяются на мышцы спины, груди и живота. Кроме этого, к мышцам туловища относятся мышцы, обеспечивающие процесс дыхания: межреберные и диафрагма – мышечная перегородка, отделяющая грудную полость от брюшной.

Мышцы спины поддерживают тело в вертикальном положении, участвуют в движениях шеи, головы, верхних и нижних конечностей, являются защитой для внутренних органов.

Мышцы груди участвуют в дыхании, в движении верхних конечностей, являются защитой для органов, расположенных в грудной клетке.

Мышцы туловища

Мышцы живота образуют так называемый «брюшной пресс», защищающий внутренние органы, а также участвуют в поворотах и наклонах туловища.

Мышцы конечностей управляют движениями конечностей.

Мышечная система человеческого организма устроена сложно. В каждом движении принимает участие не одна и не две, а много мышц. Скелетные мышцы способны развиваться, увеличиваясь в размерах, при регулярных интенсивных нагрузках.

Почему мы устаем и что именно вызывает чувство усталости? Во время работы в мышцах накапливаются продукты обмена веществ, отчего мышцы работают хуже. Именно этот процесс и воспринимается нами, как усталость. За время отдыха кровь выводит из мышц продукты обмена веществ и мы снова чувствуем себя полными сил.

Работу скелетных мышц разделяют на динамическую и статическую. Динамическая работа представляет собой перемещение тела или его частей в пространстве. Пример – ходьба или жевание. Статическая работа – это постоянное удержание частей тела в определенном положении. Статическая работа вызывает утомление много раньше динамической. Доказательством тому служит простой опыт. Держать гантель или какой-либо иной груз на вытянутой руке гораздо труднее, чем поднимать и опускать ее до этого же уровня. Дело в том, что при динамической работе, мышцы-антагонисты поочередно сокращаются и расслабляются, т. е. успевают немного «отдохнуть» в процессе работы. Движение мышц активизирует кровообращение и продукты обмена веществ выводятся из мышц интенсивнее. При статической работе одновременно задействованы все мышцы. Активизиации кровообращения не происходит, даже наоборот – какие-то сосуды оказываются сжатыми и кровь по ним течет медленнее.

Нарушения осанки и плоскостопие

Осанка – привычное положение тела человека в покое и при движении. Осанка формируется с раннего детства. Правильная осанка не только делает фигуру красивой, но и способствует нормальному функционированию двигательного аппарата и всего организма в целом. Знаете пословицу: «Без осанки конь – корова?». В несколько своеобразной форме она подчеркивает значение правильной осанки.

Что такое правильная осанка?

При правильной осанке голова держится прямо, естественные изгибы позвоночника выражены умеренно, плечи находятся на одном уровне и слегка развернуты, лопатки располагаются симметрично, живот подтянут, ноги прямые. Если встать спиной к стене, то между стеной и поясничным позвоночным изгибом будет небольшой промежуток, в который можно просунуть ладонь, но не кулак.

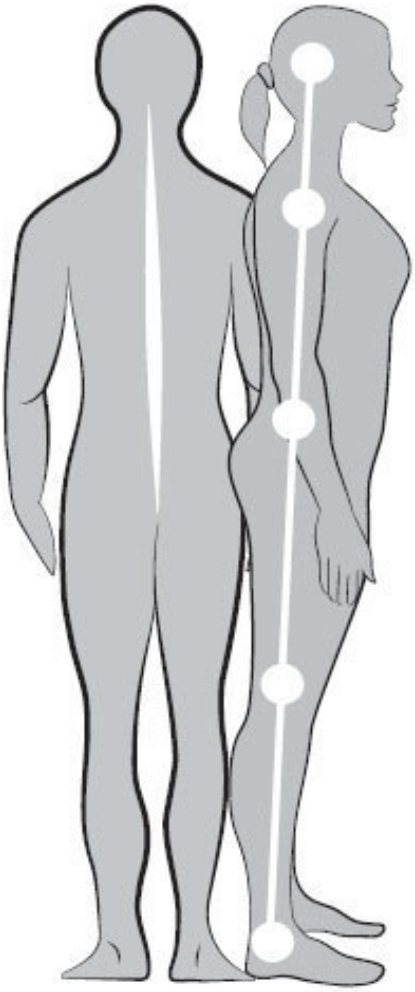

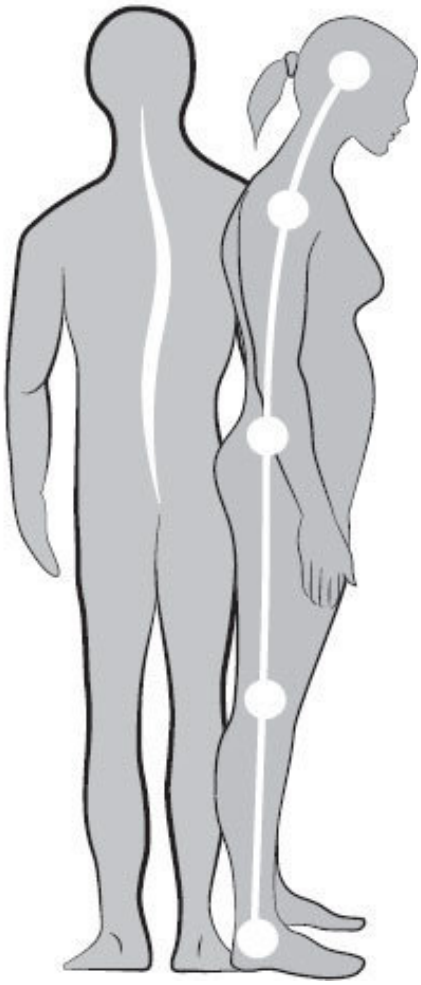

Признаки правильной осанки

Нарушениями осанки являются сколиоз, лордоз и кифоз.
Сколиоз – боковые искривления позвоночника.
Лордоз – деформация позвоночника в поясничном отделе.
Кифоз – деформация позвоночника в грудном отделе.

Деформация позвоночника

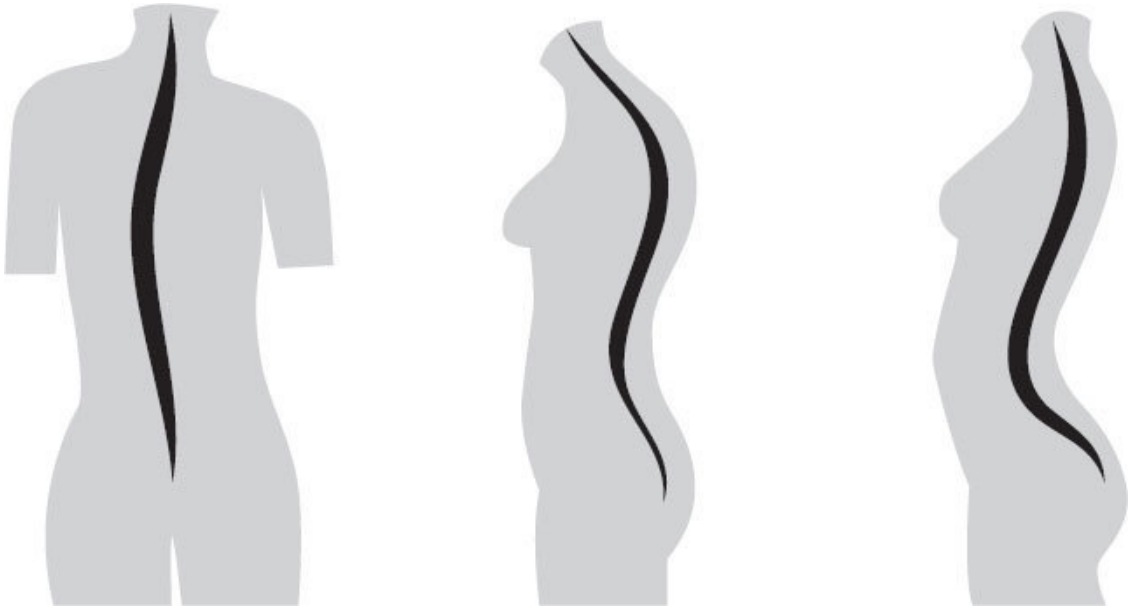

К нарушениям осанки приводят неравномерное распределение нагрузки на тело и неполноценное питание (недостаток в пище белков, минеральных солей и витаминов).

За осанкой необходимо следить все жизнь, но наиболее важно уделять этому внимание в подростковом (переходном) возрасте, когда из-за быстрого роста костей возможность смещения позвонков значительно увеличивается.

Для подержания правильной осанки стоять, сидеть и выполнять различную работу надо с максимально выпрямленной спиной. Старайтесь избегать неудобных поз и включайте в рацион питания продукты, богатые кальцием и фосфором. Если вам приходится переносить грузы, то старайтесь распределять нагрузку равномерно на обе руки.

Плоскостопие – это деформация стопы, характеризующаяся уплощением ее сводов. При плоскостопии при ходьбе возникают боли в ногах и пояснице. Причин плоскостопия много – от врожденных аномалий до неправильно подобранной обуви и избыточной массы тела.

Деформацмя стопы

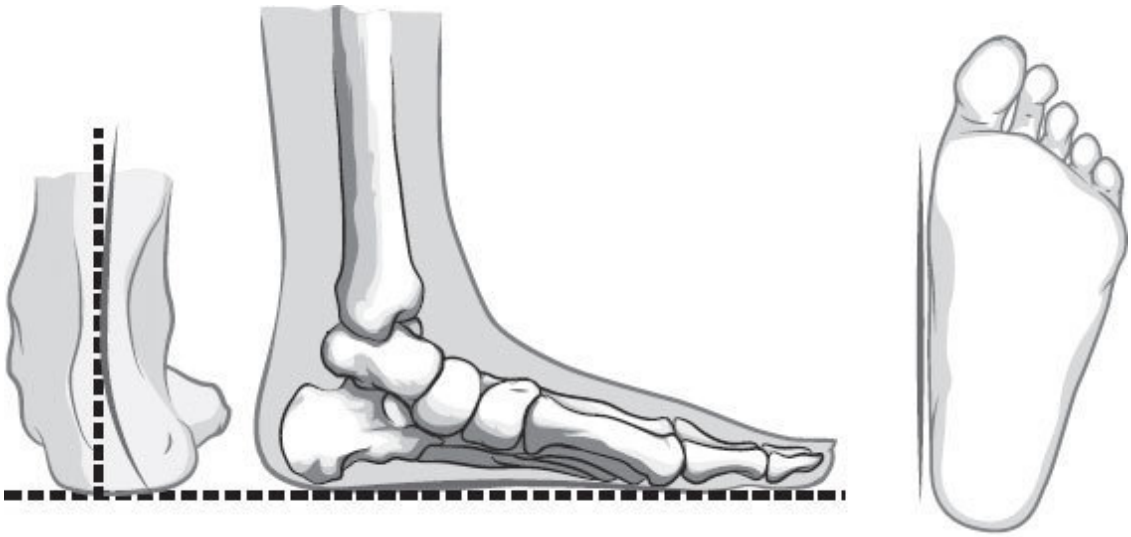

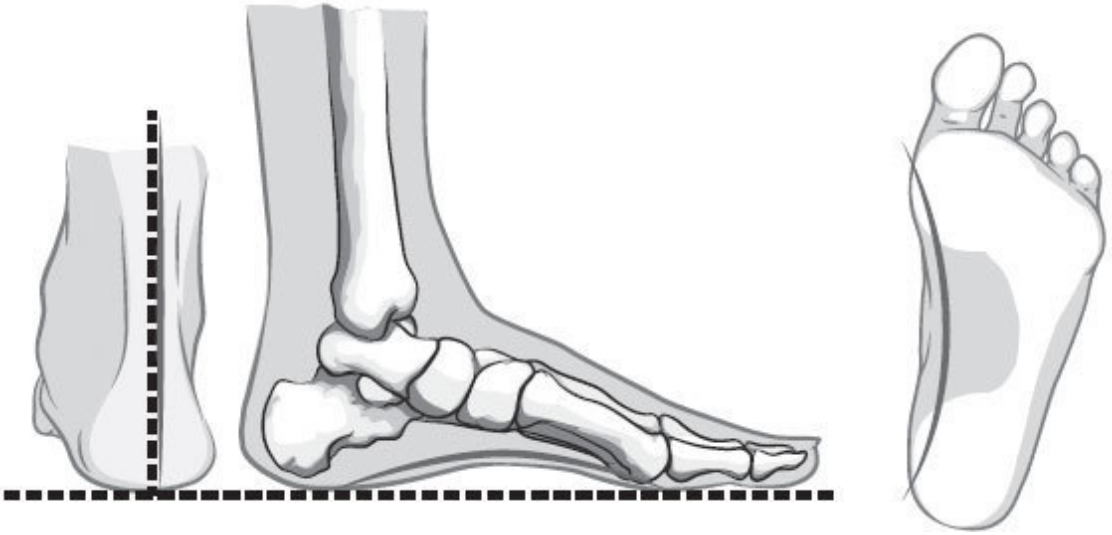

Определить есть ли у вас плоскостопие несложно. Положите на пол лист бумаги, встаньте на него мокрой ногой и обведите контур следа ручкой или карандашом. Затем проведите прямую линию от центра пятки к центру третьего пальца. Если в узкой части след не заходит за линию, то плоскостопия у вас нет.

Глава 3. Кровеносная система

Для нормального функционирования нашего организма все его органы и ткани должны постоянно снабжаться кислородом и питательными веществами. Кроме того, из органов и тканей необходимо удалять «отходы» – продукты жизнедеятельности клеток. Две эти важнейшие функции выполняет система кровообращения. К прочим ее функциям относятся защитная (посредством содержащихся в крови антител обеспечивается защита организма от чужеродных агентов), регуляторная (кровь регулирует различные процессы, происходящие в организме, благодаря содержанию в ней гормонов и других веществ), терморегуляторная (кровь переносит тепло) и гомеостатическая – поддержание постоянства внутренней среды организма. Можно сказать, что кровь связывает наш организм воедино.

Внутренней средой организма называют совокупность биологических жидкостей – крови, лимфы и тканевой жидкости, омывающих клетки и тканевые структуры и принимающих участие в процессах обмена веществ.

Гомеостаз – это свойство организма поддерживать постоянство внутренней среды и стабильность жизненных процессов.

Кровеносная и лимфатическая системы связаны в единое целое. Из плазмы крови образуется тканевая жидкость, из тканевой жидкости образуется лимфа, которая возвращается в кровь.

Состав крови

Кровь – это соединительная ткань. Повторим еще раз: «кровь – это соединительная ткань», потому что вопрос «к какому виду тканей относится кровь?» традиционно ставит экзаменуемых в тупик.

Кровь имеет красный цвет, обусловленный наличием белка гемоглобина о котором будет сказано чуть позже. Кровь имеет слабощелочную реакцию.

В организме взрослого человека содержится приблизительно 5 литров крови. Не вся кровь циркулирует по кровеносным сосудам. Часть ее (примерно 40 %) находится в «резерве», в так называемых «кровяных депо» – органах, служащих резервуарами для крови. К кровяным депо относятся селезенка, печень, легкие и венозные сплетения брюшной полости и кожи. В случае кровопотери, интенсивной мышечной работы или недостатка кислорода (например, во время подъема в горы), кровь из депо поступает в кровяное русло. Всем знакомо выражение «открылось второе дыхание»? Это кровь вышла из депо, чтобы нести к работающим мышцам больше кислорода.

Схема движения крови

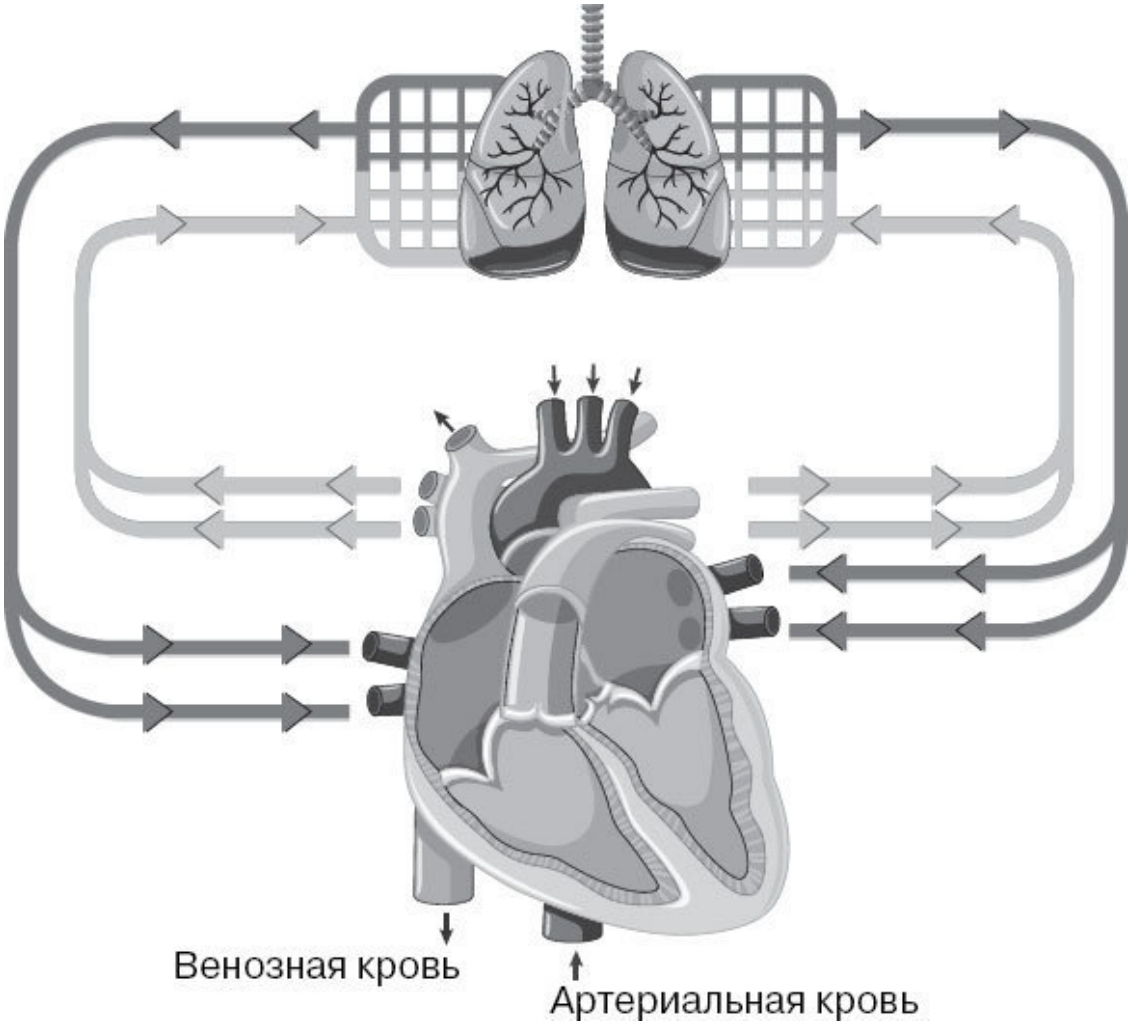

Кровь состоит из клеток (форменных элементов) – эритроцитов, лейкоцитов, тромбоцитов и жидкого межклеточного вещества – плазмы. Форменные элементы составляют примерно 46 % от общего объема крови, потому кровь такая густая. Плазма крови на 90 %

состоит из воды, а также содержит белки, углеводы, жиры и минеральные соли (калиевые, натриевые, кальциевые). Если кровь красная, то чистая плазма (кровь, очищенная от клеток крови) имеет бледно-желтую окраску. В плазму из органов пищеварительной системы поступают питательные вещества, которые разносятся с кровью по всему организму.

Одним из важнейших компонентов плазмы является белок фибриноген, который при свертывании крови образует нерастворимые нити фибрина, в сплетении которых застревают клетки крови. Получается тромб – «пробка», закупоривающая просвет поврежденного сосуда.

Строение тромба

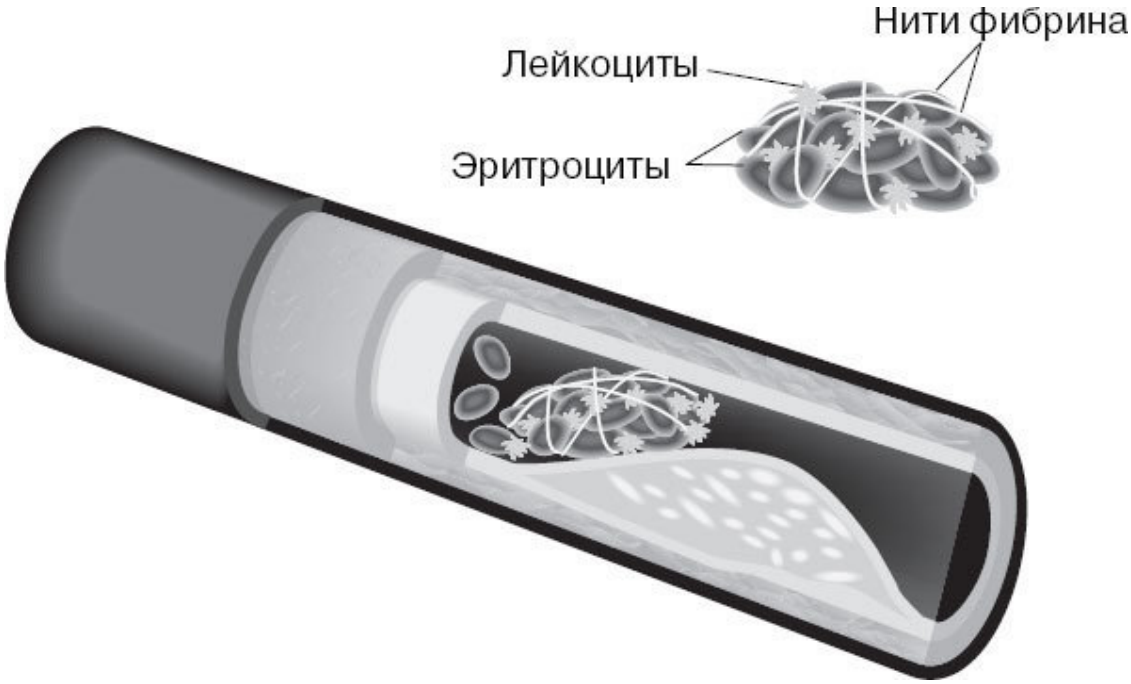

Давайте познакомимся в общих чертах с форменными элементами крови.

Эритроциты также известные под названием «красные кровяные тельца» представляют собой мелкие безъядерные клетки двояковогнутой формы, этакие своеобразные лепешечки. Подобная форма обеспечивает большую площадь поверхности. Для чего это нужно, мы скажем в следующем абзаце.

Эритроциты имеют красный цвет из-за присутствия белка гемоглобина, который способен легко присоединять и так же легко отщеплять молекулы кислорода. Именно эритроциты при помощи гемоглобина осуществляют транспортировку кислорода к органам и тканям. Чем больше поверхность эритроцита, тем больше кислорода он может присоединить или отдать.

Конец ознакомительного фрагмента.

Текст предоставлен ООО «ЛитРес».

Прочитайте эту книгу целиком, купив полную легальную версию на ЛитРес.

Безопасно оплатить книгу можно банковской картой Visa, MasterCard, Maestro, со счета мобильного телефона, с платежного терминала, в салоне МТС или Связной, через PayPal, WebMoney, Яндекс.Деньги, QIWI Кошелек, бонусными картами или другим удобным Вам способом.